

Una perla en la gonioscopia

Autora:

Dra. Madeleine Saint Martin

Consultorio Prof. Dr. Marcelo Zas, Ciudad de Buenos Aires, Argentina

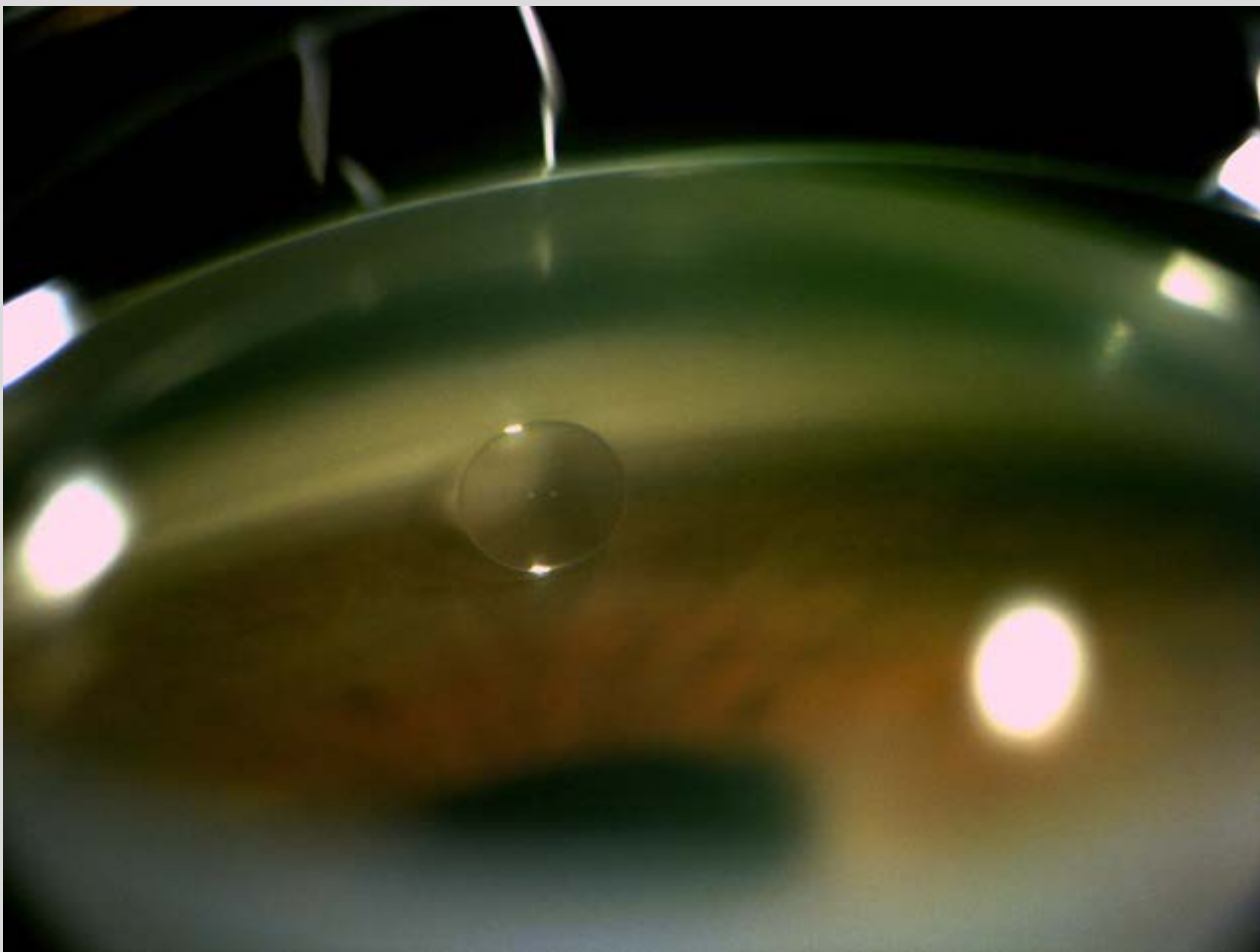
Contacto: madeleinesaintmartin@gmail.com

Recepción: 24/5/2022

Aprobación: 27/5/2022

Disponible en www.sao.org.ar

Arch. Argent. Oftalmol. 2022; 20: 58



Burbuja de aceite de silicón en ángulo irido corneal (cuadrante superior) en un paciente con antecedente de vitrectomía por DR y colocación de aceite de silicón.