

Membrana pupilar persistente

Autora:

Dra. María Julia Vaio

Hospital Italiano, Ciudad de Buenos Aires, Argentina

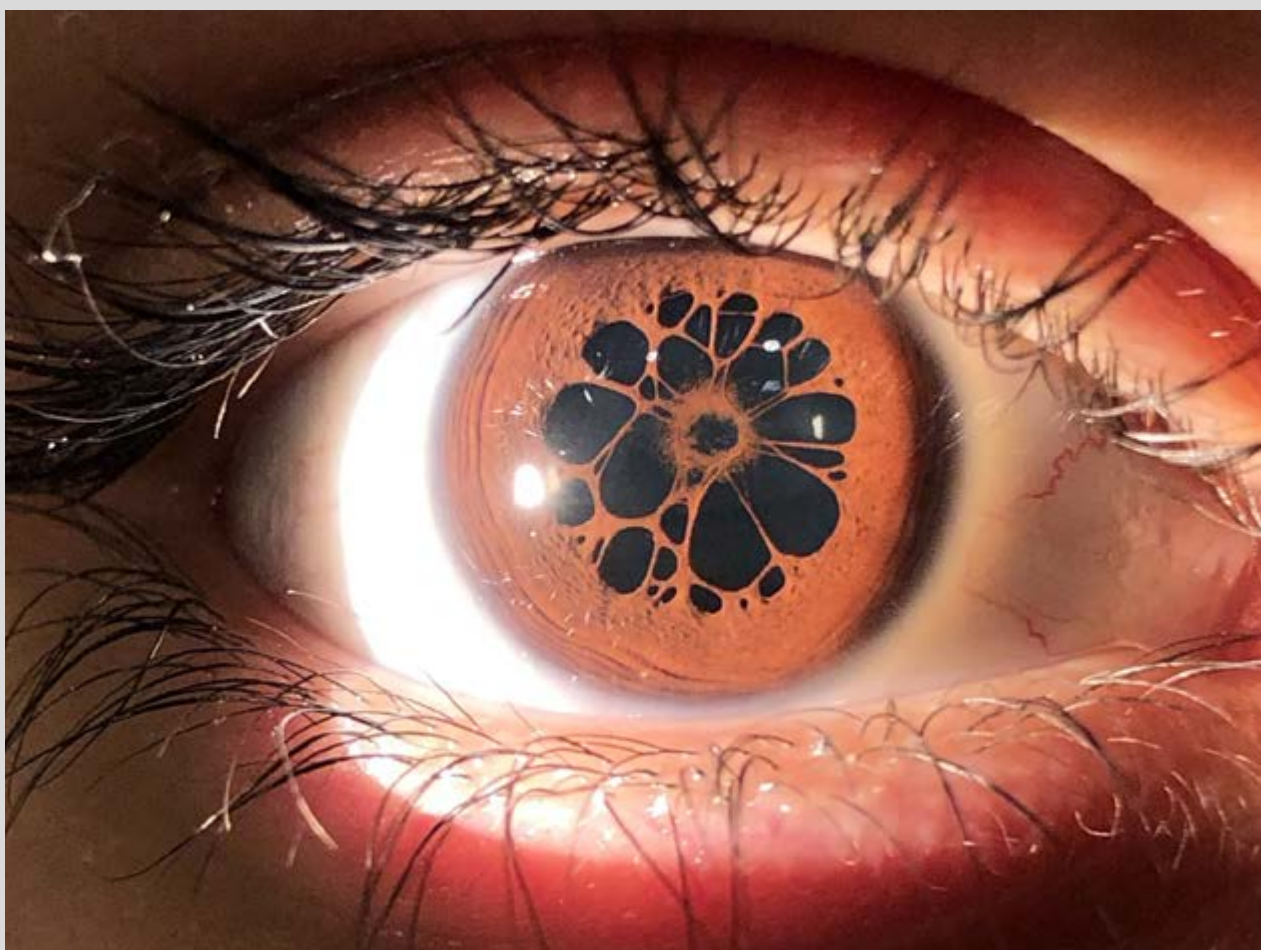
Contacto: mjuliavaio@gmail.com

Recepción: 24/5/2022

Aprobación: 27/5/2022

Disponible en www.sao.org.ar

Arch. Argent. Oftalmol. 2022; 20: 59



Membrana pupilar persistente bajo dilatación pupilar en paciente de 14 años que consulta por baja agudeza visual. Se visualizan las adherencias entre la membrana y el cristalino. Durante la prueba de refracción, se logra mejor agudeza visual corregida de 20/25 en ambos ojos.