

Desprendimiento de retina crónico autolimitado, con degeneración Lattice

Autores:

Dres. Adriana Nieva, Madelaine Saint Martin, Eugenia Páez Soria, Mariano Cotic, María de los Ángeles Cenoz, Agustina Piczman y Marcelo Zas

Consultorio Prof. Dr. Marcelo Zas

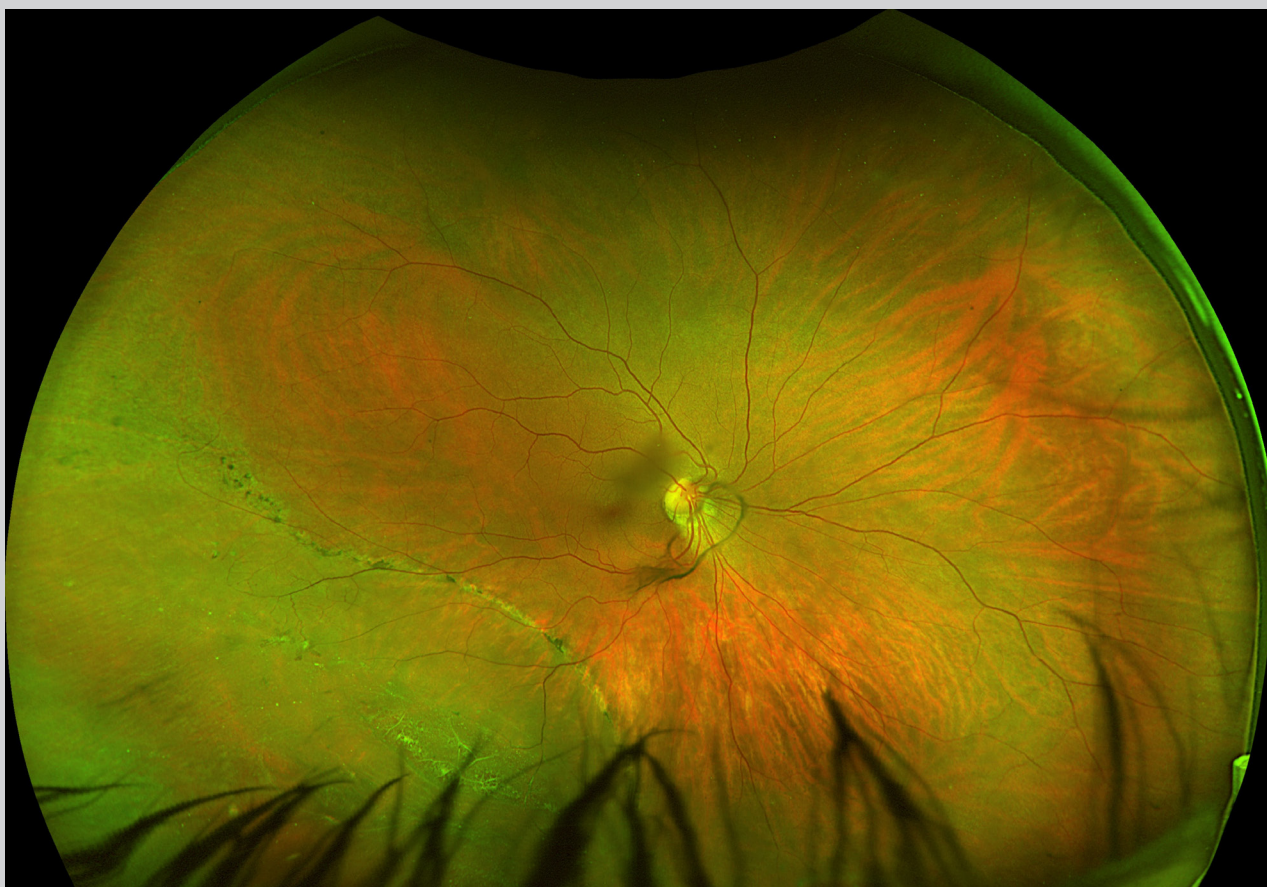
Contacto: adriananieva12@gmail.com

Recepción: 9/11/2022

Aprobación: 20/12/2022

Disponible en www.sao.org.ar

Arch. Argent. Oftalmol. 2022; 21: 29



Paciente femenina de 44 años, miopía axial de ambos ojos, antecedentes de DR.

Se observa en su OD un desprendimiento de retina retinogénico, crónico, autolimitado con mácula ON, asociado a Lattice, en el cuadrante temporal inferior. Se observan línea de demarcatoria, y desprendimiento de vitreo posterior completo, con la presencia del anillo de Weiss.