

# Miasis en tumores orbitarios: Reporte de casos

## Autores:

Dres. Schweitzer C., Lacoste F., Dra. Ariasgago V., Di Nisio L., Billagra A., Weil D.

Institución: Servicio de Oftalmología, Hospital de Clínicas José de San Martín

Contacto: [ceciliaschweitzer@gmail.com](mailto:ceciliaschweitzer@gmail.com)

Recibido: 3/4/2023

Aceptado: 10/4/2023

Disponible en [www.sao.org.ar](http://www.sao.org.ar)

Arch. Argent. Oftalmol. 2023; 22: 20-23



## Resumen

**Objetivo:** Presentar 2 casos clínicos de miasis en tumores orbitarios.

**Caso clínico:** Caso 1. Masculino de 75 años de edad con diagnóstico de melanoma conjuntival con compromiso orbitario. Se observa la presencia de larvas en su interior. Caso 2. Femenina de 77 años de edad con diagnóstico de carcinoma basocelular de canto interno y párpado con afectación de la órbita asociado a miasis.

**Conclusión:** La miasis orbitaria se presenta principalmente en pacientes inmunocomprometidos con presencia de tumores grandes de aspecto necrótico que comprometen la órbita favoreciendo un ambiente propenso para la presencia de larvas.

**Palabras Clave:** órbita, miasis, *Cochliomyia hominivorax*, tumor, parasitología.

## Abstract

**Objective:** To present two clinical cases of myiasis in orbital tumors.

**Clinical case:** Case 1. Male, 75 YO diagnosed with Conjunctival Melanoma with orbit involvement.

*Maggots were seen inside the tumor. Case 2: Female, 77 YO with basocelular carcinoma in the medial canthus and eyelid with orbital compromise and myiasis.*

**Conclusion:** *Orbital Myiasis is presented specially in immunocompromised patients with large tumors with necrotic aspect that compromise the orbit, favoring an environment prone to the presence of larvae.*

**Keywords:** *Orbit, Myiasis, Cochliomyia hominivorax, tumor, parasitology.*

## Introducción

Se denomina miasis a la infestación de seres vivos por parte de dípteros para completar su ciclo vital y alimentarse de sus tejidos.

Se presenta principalmente en climas tropicales y subtropicales, donde el calor y la humedad prevalecen durante todo el año, ambiente propenso para el desarrollo de larvas. (1)

Se manifiesta principalmente en zonas rurales relacionado con la cría de animales, aunque también puede presentarse en áreas urbanas.

Los factores predisponentes de miasis son las heridas expuestas, bajo nivel socioeconómico, higiene deficiente, alteración del estado general, edad avanzada, internación en nosocomios y alcoholismo. (2) La presencia de patología tumoral con tejido desvitalizado sería una condición adicional para su manifestación en la órbita.

Existen diferentes especies de larvas: *Dermatobia hominis*, *Cochliomyia hominivorax*, *Oestrus ovis*, *Sarcophaga haemorrhoidalis*, entre otros. La más frecuente en la Argentina es *C. hominivorax*, que se caracteriza por invadir en profundidad y generar gran destrucción de tejidos llegando a la muerte. (3) Esta especie compromete órbita y cavidades. Se alimenta en masa, comportándose de forma muy voraz, produciendo lesiones por necrosis que se manifiestan clínicamente con abundante exudado sanguinolento y fétido. (4)

Su manejo, en un primer momento, es la internación con el uso de ivermectina sumado a antibióticos intravenosos. Luego, se debe realizar *toilette* quirúrgica con extracción manual de las larvas junto con otros elementos que colaborarían para su eliminación. Se puede utilizar lidocaína en gel para generar inmovilización de las larvas (4); éter y albahaca para fomentar la salida de las larvas desde la profundidad de los tejidos, como también cloroformo, agua oxigenada y éter para generar hipoxia de las mismas. (5)

El objetivo de este trabajo es presentar dos casos clínicos de miasis orbitaria asociada a tumores producida por *C. hominivorax* en la provincia de Buenos Aires, Argentina.

## Reporte de casos

### CASO 1.

Paciente masculino de 75 años, oriundo del conurbano bonaerense, diabético e hipertenso, consultó en octubre de 2021 por lesión conjuntival pigmentada en OD que comprometía canto interno, conjuntiva tarsal, bulbar y fondo de saco superior en toda su extensión. Se realizó toma de biopsia incisional de la lesión con diagnóstico anatómico-patológico de melanoma conjuntival. El paciente no acudió a los controles posteriores, y retorna luego de tres meses con aumento del tamaño de la lesión conjuntival comprometiendo toda la órbita y globo ocular. (Figura 1)

Se solicitaron estudios imagenológicos en donde se visualiza captación de ganglio parotídeo (PET). Se interconsultó a Servicio de oncología de cabeza y cuello. Se planteó realizar exenteración orbitaria derecha con extracción de ganglio parotídeo. Una

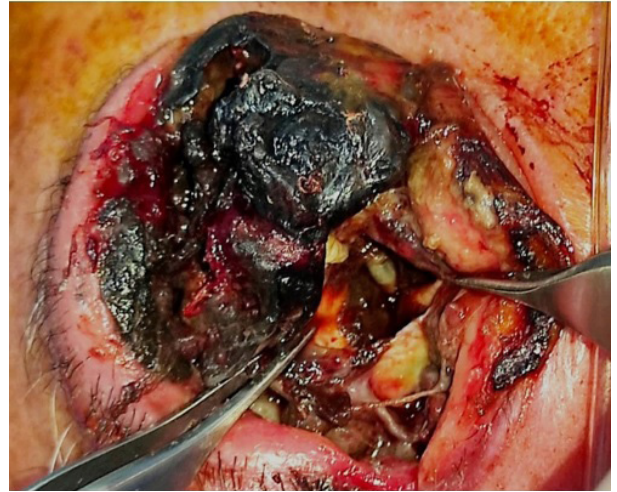


Figura 1: Presentación clínica del paciente



Figura 2: Extracción de larvas

semana previa a la cirugía, el paciente se presenta a la guardia con dolor y exudado sanguinolento del tumor orbital con presencia de larvas en su interior. Se realiza *toilette* quirúrgica con la utilización de éter y extracción manual de 50 larvas de la especie *C. hominivorax* confirmada por Parasitología. (Figura 2) Se indica tratamiento con ivermectina 200 µg/kg/día y antibióticos orales con posterior exenteración.

**CASO 2.**

Paciente femenina de 77 años derivada de zona rural de Buenos Aires en enero de 2016 por miasis asociada a tumor palpebral y de canto interno izquierdo con diagnóstico de carcinoma basocelular. (Figura 3)

Al ingreso presentaba asociado un cuadro de neumonía con mal estado general. En la tomografía computada de órbitas se observa imagen isodensa de bordes mal definidos que compromete órbita interna. (Figura 4)

Se interna a la paciente con esquema antibiótico e ivermectina oral. Se realiza extracción manual de 350 larvas de *C. hominivorax*, y luego exenteración orbitaria.

**Discusión**

Dentro de las oftalmomiasis, la orbitaria es la forma de presentación menos frecuente y la más grave. Una vez establecida, progresa rápidamente destruyendo el tejido en días. (6)

Es más frecuente que se desarrolle en estados de inmunodepresión, aunque puede ocurrir en personas sanas. (7) Esto se encuentra reflejado en nuestros pacientes por la presencia de diabetes en el primer caso y cuadro de neumonía en el segundo caso.

La presencia de tumor también forma parte de los factores de riesgo para la miasis orbitaria, con predominio del carcinoma basocelular, seguido del carcinoma escamoso de piel. (8) Coincidiendo con la bibliografía consultada, la paciente presentaba carcinoma basocelular, tumor más frecuente de la piel, a diferencia del otro paciente, que se presentó con un melanoma de conjuntiva.

El díptero *C. hominivorax* es frecuente en gran parte del norte de la Argentina constituyendo un problema sanitario durante todo el año, comparado con el área central del país donde se manifiesta sólo en los meses cálidos. (9) Ambos pacientes manifestaron infestación por esta larva en épocas de verano, lo cual demuestra su presencia en la región bonaerense con respecto a otros dípteros parásitos.

La literatura publicada sobre la prevalencia de miasis en zonas rurales difiere de nuestro primer paciente que provenía de un área urbana, dejando en evidencia que existe una gran amplitud de distribución en el ambiente.

**Conclusión**

La miasis orbitaria es una patología poco frecuente y con gran morbimortalidad. Debemos sos-

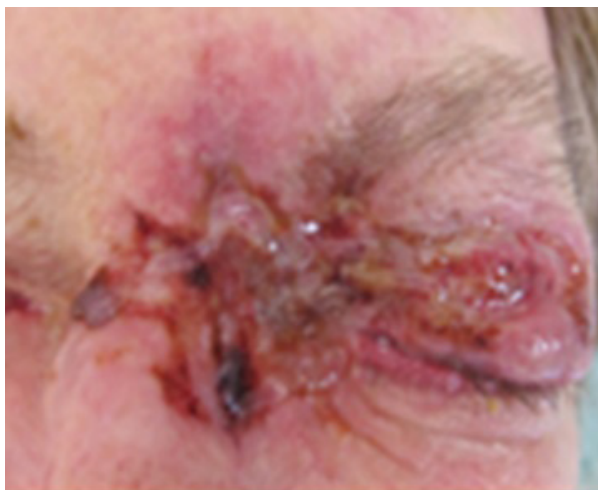


Figura 3: Carcinoma basocelular de canto interno y párpado superior.

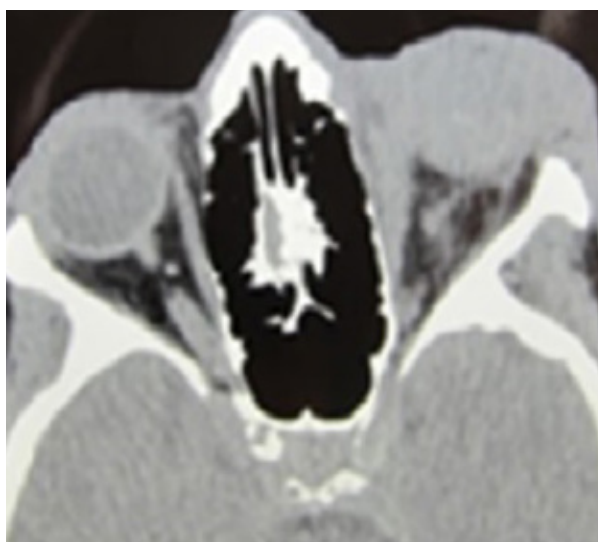


Figura 4: TC axial de órbitas

pecharla siempre ante pacientes con factores de riesgo y lesiones predisponentes que se presenten con dolor, supuración y secreciones fétidas e instituir rápidamente el tratamiento adecuado. Es fundamental el manejo multidisciplinario de estos pacientes, y fomentar medidas higiénicas con respecto al aseo del paciente (higiene y curaciones de heridas) como también medidas preventivas con respecto a la eliminación de moscas a través

de mosquiteros, uso de insecticidas y eliminación de agua estancada en los ambientes domésticos.

**Los autores no tienen intereses comerciales en ningún material de los presentados en este artículo.**

#### BIBLIOGRAFÍA:

1. Bholá N, Jadhav A, Borle R, et al. Primary oral myiasis: a case report. *Case Rep Dent* 2012;2012:734234.
2. Visciarelli E., Costamagna S., Lucchi L., Basabe N. Miasis humana en Bahía Blanca, Argentina: periodo 2000 / 2005. *Neotropical entomology*. 2007; 36(4), 605-611. <https://doi.org/10.1590/s1519-566x2007000400021>
3. Menghi C. I., Arias L. E., Gatta C. L., Perazzo E., Dorrónzoro M., Turlan N., Martínez E., Vay C. Miasis por *Cochliomyia hominivorax* en la Argentina. *Medicina*. 2020. 80(2), 185-188.
4. Domínguez Enríquez J., Cueva Rosillo J., Cuzco Cuzco C., Rodríguez-Hidalgo R., Calvopiña M. Miasis orbital severa causada por *Cochliomyia hominivorax* en la región andina de Ecuador. *Rev Mex Oftalmol*.2016; 90(1), 43-47.
5. Casas Pérez L., Martín Martínez J. G., Noa Barrios A. Caso de miasis orbital. *Arch. méd. Camaguey*. 2009.
6. Raina UK, Gupta M, Kumar V, et al. Orbital myiasis in a case of invasive basal cell carcinoma. *Oman J Ophthalmol*.2009;2:41-2.
7. Khataminia G, Aghajanzadeh R, Vazirianzadeh B, et al. Orbital myiasis. *J Ophthalmic Vis Res*. 2011;6:199-203.
8. Agarwal DC, Singh B. Orbital myiasis: a case report. *Indian J Ophthalmol*.1990;38:187-8.
9. Huang YL, Liu L, Liang H, He J, Chen J, Liang QW, Ji-ang ZY, He JF, Huang ML, Du Y. Orbital myiasis: A case report and literature review. *Medicine (Baltimore)*. 2020. Jan;99(4):e18879.