

# La mácula después de la isquemia

**Autor:**

Dr. Diego Martín Alcantú Bargna

Hospital Churruca

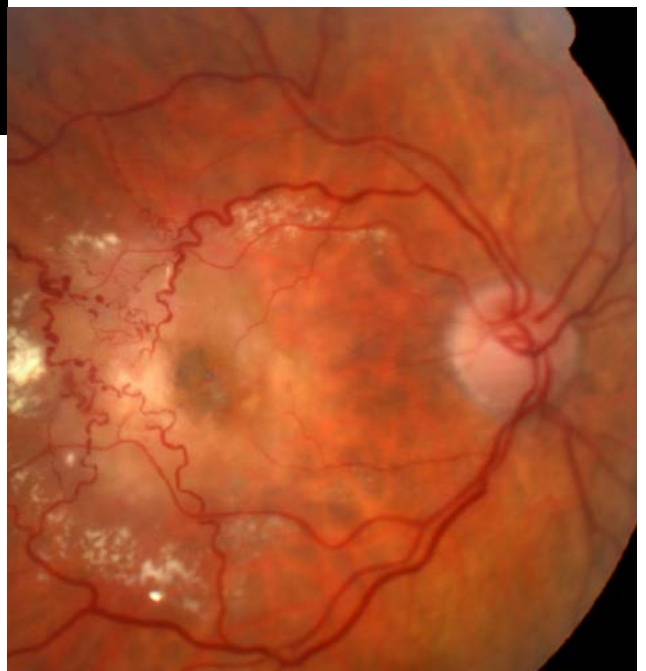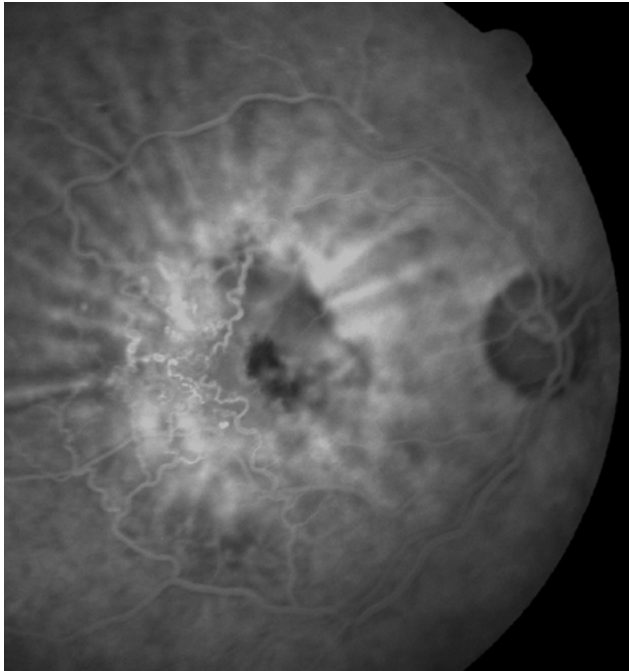
Contacto: [diegom\\_alc@hotmail.com](mailto:diegom_alc@hotmail.com)

Recepción: 26/2/2024

Aprobación: 4/3/2024

Disponible en [www.sao.org.ar](http://www.sao.org.ar)

Arch. Argent. Oftalmol. 2024; 25: 59



*Paciente de 83 años con antecedentes de hipertensión arterial presenta cuadro de oclusión venosa de rama temporal superior con formación de vasos colaterales y exudación en región macular.*