

Queratocono: ¿es solo un problema del oftalmólogo?

Autoras:

Dras. Luciana Acosta Güemes, Francisca Pita Romero, Ana Lawson, Mercedes Mera, Florencia Magan

Instituto Universitario Cemic

Contacto: lacostaguemes@iuc.edu.ar

Recibido: 10/7/2024

Aceptado: 13/8/2024

Disponible en www.sao.org.ar

Arch. Argent. Oftalmol. 2024; 26: 15-23



Resumen

El queratocono (QC) es la enfermedad ectásica más frecuente en pediatría. Constituye una preocupación clínica significativa debido a su impacto en la agudeza visual (AV) y la calidad de vida de los pacientes. Uno de los aspectos críticos en la manifestación del QC en la población pediátrica radica en su asociación con la atopía por el acto de frotamiento ocular persistente, lo cual resalta la necesidad de una pronta detección y derivación al especialista por parte del médico pediatra. A través de un estudio descriptivo, transversal y prospectivo dirigido a pediatras del CEMIC, se concluyó que existen vacíos de conocimiento acerca del QC, la conjuntivitis alérgica y la asociación entre estas dos patologías oftalmológicas por parte de los médicos pediatras de CEMIC, ya que la mayoría de ellos carece de una comprensión sobre la conjuntivitis alérgica y su relación con el QC, como así también de herramientas para instaurar efectivamente el abordaje inicial de la alergia ocular. Estos hallazgos indican que es de suma importancia implementar progra-

mas de capacitación hacia pediatras, que provean herramientas de prevención primaria y pronta derivación al oftalmólogo en casos de conjuntivitis alérgica, especialmente cuando el prurito ocular es importante, incluso antes de que se presente una disminución de la AV.

Palabras clave: Queratocono pediátrico, alergia ocular, pediatras, prevención

Abstract

Keratoconus (KC) is the most common ectatic disease in pediatrics. It is a significant clinical concern due to its impact on visual acuity (VA) and quality of life of patients. One of the critical aspects in the manifestation of KC in the pediatric population lies in its association with atopy by the act of persistent ocular rubbing, which highlights the need for early detection and referral to the specialist by the pediatrician. Through a descriptive, cross-sectional and prospective study aimed

at CEMIC pediatricians, it was concluded that there are gaps in knowledge about KC, allergic conjunctivitis and the association between these two ophthalmologic pathologies on the part of CEMIC pediatricians, since most of them lack an understanding of allergic conjunctivitis and its relationship with KC, as well as the tools to effectively establish the initial approach to ocular allergy. These findings indicate that it is of utmost importance to implement training programs for pediatricians that provide tools for primary prevention and early referral to an ophthalmologist in cases of allergic conjunctivitis, especially when ocular pruritus is significant, even before a decrease in VA is present.

Keywords: pediatric keratoconus, ocular allergy, pediatricians, prevention

Introducción

El queratocono (QC) es la enfermedad ectásica más frecuente en pediatría. Constituye una preocupación clínica significativa debido a su impacto en la agudeza visual (AV) y la calidad de vida de los pacientes. En este contexto, resulta fundamental explorar el conocimiento que poseen los médicos pediatras sobre el QC, la atopía ocular y la relación entre ambos.

Uno de los aspectos críticos en la manifestación del QC en la población pediátrica radica en su asociación con la atopía por el acto de frotarse los ojos. La aparición temprana de la enfermedad junto con la disminución de la rigidez corneal en las primeras etapas de la vida resalta la necesidad de una detección y abordaje temprano para prevenir complicaciones severas (Balasubramanian et al., 2013). En este sentido, la conjuntivitis alérgica y el prurito ocular emergen como factores desencadenantes que llevan al frotamiento ocular y, en última instancia, pueden actuar como fenómeno gatillo en la aparición del QC. La alergia, a menudo responsable de estos síntomas, se convierte en un punto focal crucial para prevenir la progresión del QC en pacientes pediátricos. Por lo tanto, es imperativo abordar la detección, el diagnóstico y el tratamiento de la conjuntivitis alérgica de manera temprana en el ámbito pediátrico; como así también saber detectar los síntomas clínicos asociados al QC.

Relación entre QC y atopía ocular

El QC es la enfermedad ectásica corneal más común en pediatría. Si bien el QC es un trastorno multifactorial en el que intervienen factores genéticos, metabólicos y ambientales, y cuya definición aceptada afirma que se trata de una enfermedad no inflamatoria, actualmente se sugieren a los mecanismos inflamatorios como parte importante de su desarrollo (Anitha et al., 2021).

Es una enfermedad progresiva, bilateral y asimétrica, que finalmente conduce a una disminución de la AV. Se caracteriza por comenzar en la primera década de vida, cuando la córnea posee menor rigidez (Sy & Bielory, 2013). Se cree que la mayor prevalencia puede atribuirse a características étnicas y comportamentales, y se ha establecido una asociación entre la atopía y la acción de frotarse los ojos como desencadenante para el desarrollo y la progresión de la enfermedad (Balasubramanian et al., 2013).

El QC es una afección en la que la córnea adopta una forma cónica como resultado del adelgazamiento no inflamatorio del estroma corneal. Este último induce un astigmatismo irregular progresivo, miopía y protrusión, que lleva a un deterioro visual de leve a grave. Suele iniciarse en la pubertad, siendo progresivo hasta la tercera o cuarta década, cuando generalmente se estabiliza por el aumento de los enlaces covalentes de las fibras de colágeno por los rayos UV acumulados que ocurren de manera fisiológica con los años. Sin embargo, puede comenzar más tarde en la vida y progresar o detenerse a cualquier edad. En raras ocasiones puede ser congénito (Sy & Bielory, 2013). En cuanto a su epidemiología, Santos et al. (2021) refieren que 3 de cada 1 veces se afecta el sexo masculino. Naderan & Farjadnia (2015) afirman que la incidencia estimada varía de 5 a 20 en 10.000 personas, y en diferentes estudios se informa una prevalencia de 54 a 100.000.

Mecánicamente, la córnea muestra una reducción sustancial de la rigidez. Un análisis basado en modelos de una córnea con QC descrito por Sorokin & Varssano (2014), ha demostrado que la distorsión de la forma se ve afectada por tres factores: (1) adelgazamiento localizado; (2) reducción del módulo elástico meridiano del tejido, y (3) reducción del módulo de cizallamiento perpendicular a la superficie de la córnea. Se demostró que el punto de máxima tensión en la córnea queratocónica

está en el centro de la protuberancia corneal, más específicamente en las áreas de máximo adelgazamiento.

El desarrollo del QC en pacientes que se frotan los ojos puede ser causado por mecanismos de adelgazamiento de la córnea y su pérdida de rigidez, por temperatura elevada del epitelio durante el frotamiento, por aumento de la presión intraocular (PIO) debido a las fuerzas de distensión y por moléculas inflamatorias que pueden servir como un mediador causal entre el frotamiento de los ojos y el QC. Otras complicaciones por frotamiento ocular incluyen hidropesía aguda y perforación, picos de presión intraocular (PIO), prolapso de iris e iridosquiasis, ruptura de la cápsula del cristalino y dislocación del lente intraocular (LIO), e incluso trastornos del segmento posterior, como neuropatía óptica glaucomatosa, desprendimiento de retina y extrusión de aceite de silicona implantado en el ojo, identificados por Ben-Eli et al (2019).

Balasubramanian et al. (2013), mencionan sobre la fisiopatología que el microtrauma causado en el epitelio a través de la fricción de las córneas genera altos niveles de metaloproteinasas de matriz (MMPs) (por ejemplo, MMP-1 y MMP-13) y mediadores inflamatorios, incluyendo la interleucina-6 (IL-6) y el factor de necrosis tumoral-5 (TNF-5). La liberación de estos factores forma parte de los procesos que conducen a la manifestación y progresión de la enfermedad. Estos procesos incluyen la apoptosis de los queratinocitos como resultado de los niveles aumentados de IL-1, lo que lleva a la pérdida subsiguiente de volumen estromal.

También se han encontrado desequilibrios entre otros agentes proinflamatorios y agentes antiinflamatorios. Peyman et al. (2021) describen que la molécula de adhesión celular 1, la molécula de adhesión celular vascular 1 y la interleucina 6 incluso se expresan hasta 40 veces, mientras que las expresiones de agentes antiinflamatorios como la interleucina 10 se reducen notablemente.

La alineación y los componentes del colágeno también son de gran importancia. Más de 2/3 de la córnea está compuesto de colágeno. Para construir la transparencia de la córnea, el eje y la estructura tridimensional de las fibrillas de colágeno deben disponerse de manera elaborada. Naderan & Farjadnia (2015) indican que además se encontraron diferencias en ciertos tipos de colágeno entre ojos normales y con QC y el retraso en el proceso de cicatrización de heridas podría

atribuirse a estas diferencias. En cuanto a la histopatología, también describen que dependiendo del estadio de la enfermedad, ocurren cambios microscópicos en cada capa de la córnea. El epitelio de la membrana basal se rompe y aparecen roturas en la membrana de Bowman. La proliferación posterior del epitelio de la membrana de Bowman crea deformidades en forma de Z que se llenan de materiales positivos para el ácido peryódico de Schiff. A medida que avanza la enfermedad, describen que aparecen depósitos de hierro dentro y entre las células epiteliales y aparecen fibroblastos y queratinocitos en degeneración en el estroma. La disposición de las fibrillas del estroma también se distorsiona. A su vez indican que la membrana de Descemet y el endotelio no suelen sufrir cambios destacables. Sin embargo, se han informado rupturas en la membrana de Descemet y aumento del pleomorfismo celular en las células endoteliales. Clínicamente, su presentación es muy variable y dependen en gran medida de la etapa de la enfermedad. Al inicio, puede cursar de forma asintomática, y puede ser sospechada por el oftalmólogo simplemente porque el paciente no puede refractarse para lograr una AV de 20/20.

El prurito ocular, que eventualmente conduce al frotamiento ocular y a la lesión corneal en córneas predispuestas, es en su mayoría causado por alergia. Por lo tanto, es crucial detectar, diagnosticar y tratar la conjuntivitis alérgica para evitar un posible avance del QC en pacientes pediátricos. La alergia ocular representa una de las afecciones oculares más comunes en la práctica clínica. No se puede determinar una única causa para esta, por lo que se deben considerar numerosos factores de riesgo, como la genética, la contaminación del aire en áreas urbanas, las mascotas y la exposición temprana en la infancia.

La conjuntivitis alérgica no es ampliamente comprendida por varias razones: (a) el ojo tiene un estatus particular en el campo de la alergología, (b) los numerosos debates en torno a la clasificación de las diferentes formas de CA se han complicado mucho debido a definiciones y terminología ambiguas (La Rosa et al., 2013). El ojo es considerado, según Fauquert (2019), como un ambiente abierto o cerrado. Siendo abierto al entorno externo, el ojo está ampliamente expuesto a alérgenos transportados por el aire, e indica que, en ciertos casos, las investigaciones sobre alergia ocular requieren la recolección in situ de muestras o la realización de desafíos in vivo en la superficie ocular mediante

la instalación de alérgenos. Al estar aislado del resto del cuerpo, el ojo puede reaccionar de forma independiente a los alérgenos. Por lo tanto, se recomienda realizar una prueba de provocación alérgica conjuntival (CAPT) en casos específicos donde se sospeche fuertemente la participación de alérgenos, a pesar de una evaluación sistémica de alergias negativa (Fauquert, 2019).

A su vez, la conjuntivitis alérgica se subclasifica según su impacto en la AV, dividiéndose en aquellas con poco impacto directo en la visión, como la conjuntivitis alérgica estacional, conjuntivitis alérgica perenne y conjuntivitis por contacto; y aquellas que pueden afectarla directamente, como la queratoconjuntivitis vernal y la queratoconjuntivitis atópica.

Abordaje multidisciplinario y tratamiento de la alergia ocular

La Sociedad Argentina de Pediatría (SAP, s/f) recomienda un abordaje interdisciplinario de las enfermedades alérgicas. El diagnóstico y manejo de la conjuntivitis alérgica (CA) involucran en primera instancia al pediatra y al médico de familia. A menudo se requiere la intervención de un oftalmólogo, especialmente cuando la CA no está asociada a la rinitis o cuando los síntomas de la CA persisten o se presenta una complicación. La colaboración estrecha entre especialistas es esencial para el manejo adecuado de la alergia. Solo el oftalmólogo puede establecer un diagnóstico preciso de la forma clínica, identificar una complicación que requiera tratamiento inmediato, decidir sobre la terapia local y supervisar su curso.

Con respecto al tratamiento, fue descrito por Saad et al. (2020), como el siguiente: consta de tres etapas, siendo las primeras perfectamente abordables en atención primaria siempre y cuando el paciente no presente signos o síntomas sugestivos con QC u otra complicación:

- *Tratamiento primario:* Evitar el alérgeno, utilizar gafas oscuras. Aplicar compresas frías: para aliviar síntomas leves y moderados, disminuyendo la estimulación neural y reduciendo la vasodilatación superficial. Lubricación con lágrimas artificiales sin preservantes para diluir y lavar los alérgenos, aplicadas de 4 a 8 veces al día.
- *Tratamiento secundario:* Vasoconstrictores tópicos, utilizados en la fase aguda para disminuir la

congestión vascular y el edema ocular. Antihistamínicos tópicos y sistémicos, como antagonistas de los receptores H1, bloquean directamente los receptores histamínicos en la conjuntiva, las terminaciones nerviosas y los párpados, reduciendo el prurito ocular. Antiinflamatorios no esteroides (AINES) tópicos para inhibir la producción local de prostaglandinas. Estabilizadores tópicos de los mastocitos para reducir la degradación de estos.

- *Tratamiento terciario:* Corticosteroides tópicos y sistémicos, que actúan como fármacos inmunomoduladores potentes, pero pueden tener efectos secundarios en la visión. Ciclosporina, un inmunosupresor que puede reducir los síntomas de la conjuntivitis alérgica. Inmunoterapia, a través de una administración progresiva de dosis crecientes de un alérgeno específico, induciendo tolerancia y disminuyendo los síntomas alérgicos.

Este contexto plantea la relevancia de evaluar el conocimiento de los pediatras con relación a la asociación entre el QC y la atopía ocular, así como la importancia de referir a los pacientes sospechosos al oftalmólogo (Bielory, 2010). El presente estudio tiene como objetivo principal describir el nivel de conocimiento que tienen los pediatras del Centro de Educación Médica e Investigaciones Clínicas (CEMIC) sobre estos aspectos, y cómo este nivel de conocimiento puede influir en el diagnóstico precoz y el manejo adecuado de pacientes pediátricos en riesgo.

Por lo anterior, se planteó la siguiente pregunta problema: ¿Qué tipo de conocimiento tienen los pediatras de CEMIC sobre el queratocono, la alergia ocular y la asociación entre estas dos patologías oftalmológicas?, surgiendo así la siguientes hipótesis: Existen vacíos de conocimiento acerca del queratocono, la conjuntivitis alérgica y la asociación entre estas dos patologías oftalmológicas por parte de los médicos pediatras de CEMIC.

Materiales y métodos del estudio

Se llevó a cabo un estudio descriptivo, transversal y prospectivo. Para ello, el instrumento de recolección de datos fue con un cuestionario semiestructurado anónimo de forma virtual a través de Google Forms. La encuesta fue validada por tres especialistas en oftalmopediatría del CEMIC. La muestra fue no probabilística e intencional. Se relevaron respuestas de pediatras pertenecientes al CEMIC bajo preguntas cerradas y abiertas. Los

criterios de exclusión fueron médicos no pediatras, médicos residentes de pediatría y pediatras que trabajan fuera de la institución.

La selección de variables fueron las siguientes:¹

- a. Conocimiento sobre el término “queratocono”.
- b. Conocimiento sobre el término “conjuntivitis alérgica”.
- c. Fuentes de información sobre la relación entre conjuntivitis alérgica y queratocono.
- d. Conocimiento sobre los síntomas o signos asociados al queratocono.
- e. Conocimiento sobre los síntomas o signos asociados a la conjuntivitis alérgica.
- f. Conocimiento sobre la relación entre “queratocono” y “atopia”.
- g. Conocimiento sobre las opciones de tratamiento para el queratocono y la conjuntivitis alérgica.
- h. Nivel de información obtenida sobre la relación entre queratocono y conjuntivitis alérgica.
- i. Existencia o no de derivación de pacientes con conjuntivitis alérgica al oftalmólogo.
- j. Frecuencia de pacientes con síntomas y signos de conjuntivitis alérgica evaluados mensualmente.
- k. Tipo de tratamiento indicado en pacientes con conjuntivitis alérgica.

Los datos recolectados fueron analizados de manera cuantitativa para las respuestas cerradas y con valoración cualitativa para aquellas respuestas abiertas.

Resultados y análisis

Los resultados fueron obtenidos de la plataforma Google Forms durante los meses de agosto a octubre 2023. Se convocó a la totalidad del servicio de pediatría de CEMIC, conformado por un total de 29 pediatras. Aunque fueron enviadas en dos oportunidades, de 29 pediatras institucionales, se relevaron un total de 14 encuestas.

¹ Las variables mencionadas son cualitativas. Siendo: (a), (b), (f), (g), (h) y (i) evaluadas con carácter dicotómico; mientras que las variables (c), (d), (e), (j), (k) fueron evaluadas con carácter politómico.

El 64.3% de los encuestados están familiarizados con el término “queratocono” (gráfico 1) y sus manifestaciones clínicas.

Con respecto a la relación entre el término “Queratocono” y “Atopia” de los 14 encuestados, el 78.6% refirió conocerla (gráfico 2).

Con respecto a los medios por los cuales se informaron, el 75% se informó por papers- artículos científicos, y el 25% durante la residencia médica (gráfico 3).

Se les preguntó también qué medidas iniciales consideran adecuadas dándoles opciones a seleccionar para el manejo del paciente con queratocono y conjuntivitis alérgica y las respuestas

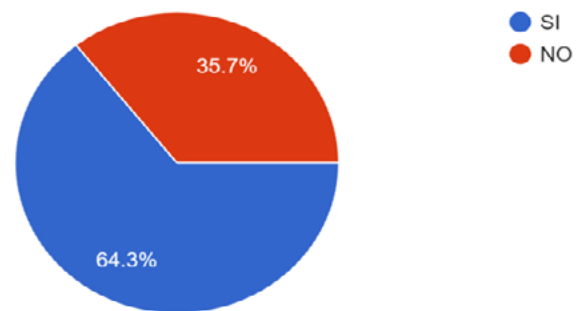


Gráfico 1. Pregunta 1 “¿Está usted familiarizado/a con el término “queratocono” y sus manifestaciones clínicas?”. Fuente: encuesta de elaboración propia.

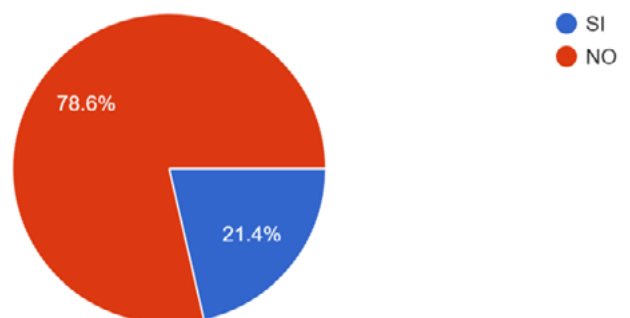


Gráfico 2. Pregunta 2 “¿Conoce usted la relación entre el queratocono y la atopia?”. Fuente: encuesta de elaboración propia.

fueron las siguientes: el 42.9% con antihistamínicos tópicos, el 28.6 % no la trata, el 21.4% la trata con antihistamínicos vía oral, el 21.4% con medidas no farmacológicas, el 14.3% con lágrimas artificiales (gráfico 4).

Ahora bien, el 85.7% de los pediatras encuestados NO están familiarizados con el diagnóstico, tratamiento y consecuencias de la conjuntivitis alérgica (gráfico 5).

Con respecto a la frecuencia de consulta, el 78.6% de los pediatras ven en su práctica clínica a menos de 5 pacientes con conjuntivitis alérgica por mes (gráfico 6).

Sobre la relación entre las estaciones y la incidencia de conjuntivitis alérgica (gráfico 7), el 85,7% de los encuestados encontró esta asociación positiva y mayormente en primavera y verano.

En relación con los síntomas y signos iniciales de un paciente con QC (gráfico 8), el 71,4% de los encuestados refirió la disminución de la agudeza visual como el principal de ellos. El 21,4% lo asoció a un astigmatismo progresivo y el 7,1% a secreciones oculares.

Con respecto a la conducta inicial en pacientes con conjuntivitis alérgica y sospecha clínica de QC (gráfico 9), el 92,3% de los encuestados refirió solicitar turno programado con oftalmología, mientras que el 7,7% indicó tratamiento antialérgico.

Sobre los signos y síntomas presentes en un paciente con conjuntivitis alérgica (gráfico 10), el 50% de los encuestados considera la picazón como síntoma principal.

De los pediatras que están familiarizados con el término "queratocono" y sus manifestaciones, el

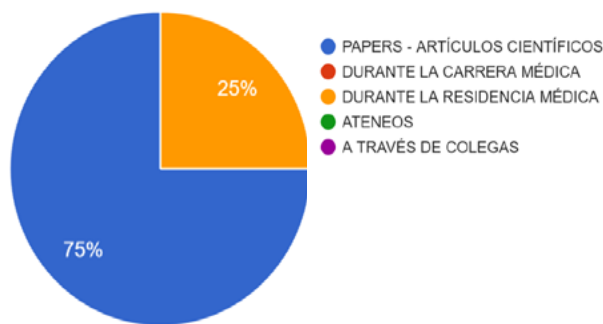


Gráfico 3. Pregunta 3 "En caso de que su respuesta anterior haya sido positiva, ¿a través de que medio se informó?". Fuente: encuesta de elaboración propia.

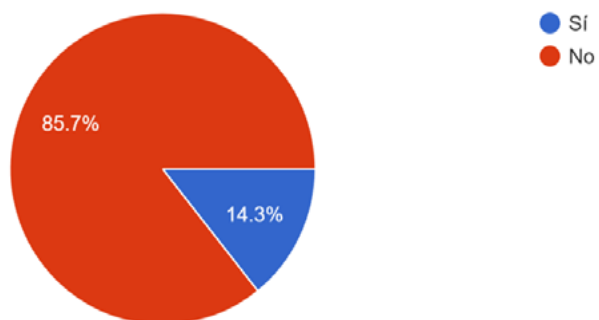


Gráfico 5. Pregunta 5 "¿Está familiarizado con el diagnóstico, tratamiento y consecuencias de la conjuntivitis alérgica?". Fuente: encuesta de elaboración propia

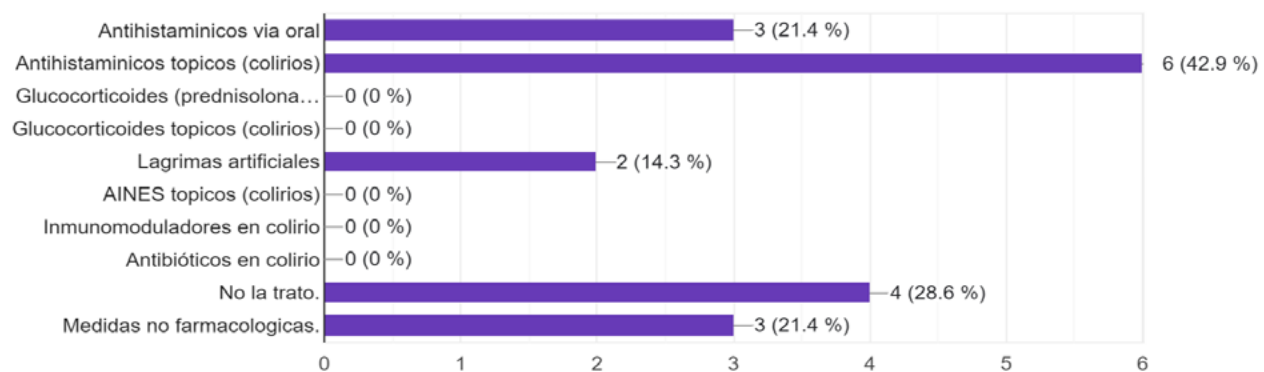


Gráfico 4. Pregunta 4 "¿Qué medidas de tratamiento INICIAL considera adecuadas para el manejo del paciente con queratocono y conjuntivitis alérgica?". Fuente: encuesta de elaboración propia

82.5% eligieron la interconsulta con oftalmología, mientras que el 12.5% el tratamiento antialérgico como conducta inicial. Sin embargo, de los profesionales familiarizados con el término QC, un 77% indicó no conocer el diagnóstico, tratamiento y consecuencias de la conjuntivitis alérgica.

Discusión

De acuerdo con Mukhtar & Ambati (2018), el QC que comienza en la primera década de la vida es más agresivo que el QC que se desarrolla en la adultez debido a la ausencia de enlaces covalentes naturales corneales en corneas pediátricas, lo que refuerza la necesidad de una detección temprana para evitar la rápida progresión de la enfermedad.

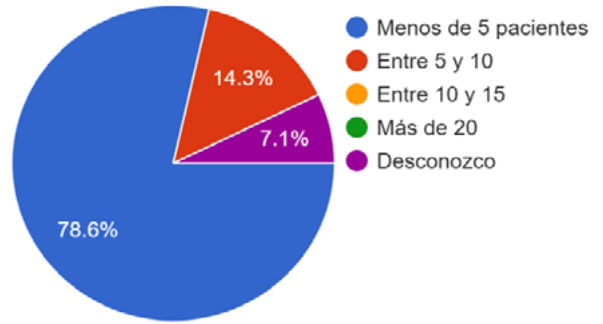


Gráfico 6. Pregunta 6 “¿Cuántos pacientes con conjuntivitis alérgica ve en su práctica clínica POR MES?”. Fuente: encuesta de elaboración propia.

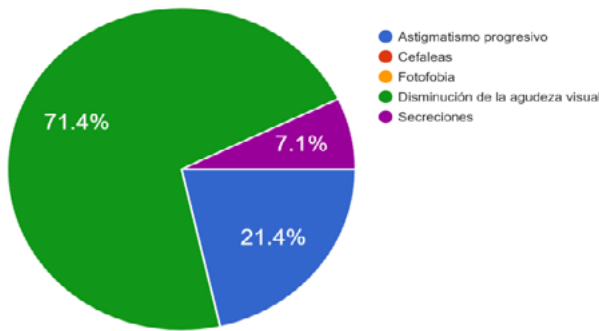


Gráfico 8. Pregunta 8 “¿Qué 2 síntomas/signos iniciales considera como principales en un paciente con queratocono?”. Fuente: encuesta de elaboración propia.

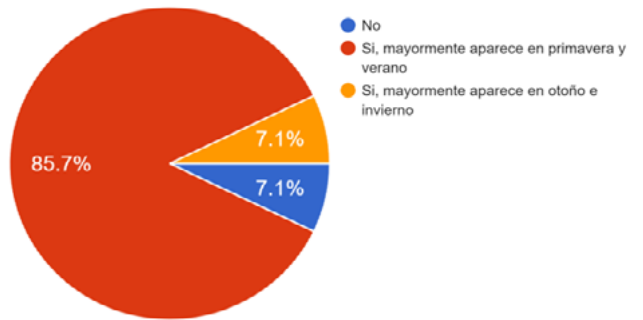


Gráfico 7. Pregunta 7 “¿Encuentra relación entre las estaciones y la incidencia de conjuntivitis alérgica?”. Fuente: encuesta de elaboración propia.

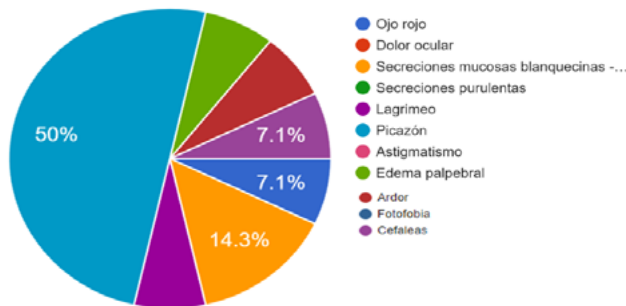

Gráfico 10. Pregunta 10 “¿Cuáles de los siguientes signos y síntomas considera que pueden estar presentes en un paciente con conjuntivitis alérgica?”. Fuente: encuesta de elaboración propia.

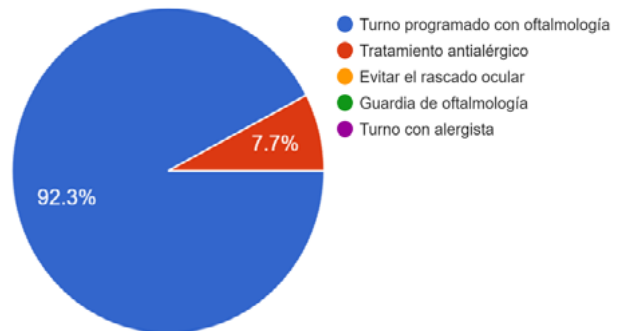

Gráfico 9. Pregunta 9 “¿Cuál es su conducta INICIAL frente a pacientes con conjuntivitis alérgica y síntomas de sospecha de queratocono?”. Fuente: encuesta de elaboración propia.

Asimismo, se destaca en su patogénesis la relevancia del frotamiento crónico del ojo, ya que el aumento del nivel de metaloproteinasa lagrimal-13, IL-6 y TNF- α y la liberación de mediadores inflamatorios es lo que contribuye al desarrollo del QC (Mukhtar & Ambati, 2018). Esto subraya la importancia de educar a pediatras, pacientes y cuidadores sobre la prevención del frotamiento ocular en las enfermedades alérgicas. A su vez, las alergias oculares son un fenómeno complejo que implican respuestas inmunitarias particulares a menudo independientes de reacciones sistémicas, y que por ello requieren en algunos casos de pruebas específicas oftalmológicas.

El presente estudio llevado a cabo entre los pediatras de CEMIC revela una disparidad notable en el conocimiento y la comprensión de la relación entre el QC y la conjuntivitis alérgica. Si bien un porcentaje significativo de los encuestados demostró estar familiarizado con el término “queratocono” y sus manifestaciones clínicas, así como la asociación de QC con la atopía; la comprensión detallada y la aplicación práctica de este conocimiento parecen ser limitadas. La encuesta puso de manifiesto una brecha en el entendimiento de las medidas de manejo, diagnóstico preciso y tratamiento, específicamente en lo que respecta a la conjuntivitis alérgica, una afección común que puede estar asociada con el QC.

A su vez, se observó que la gran mayoría de los pediatras encuestados (85.7%) no se sienten familiarizados con el diagnóstico, tratamiento y consecuencias de la conjuntivitis alérgica. Aquellos que demostraron conocimiento en esta área resaltaron síntomas y tratamientos generales, pero en su mayoría, estos datos parecían incompletos.

Por último, el 64.3% de los encuestados demostró estar familiarizado con el término “queratocono” y describió sus manifestaciones de forma relativamente acertada. La información sobre la relación entre el QC y la atopía reveló la existencia de un conocimiento moderado, con un 78.6% de los encuestados reconociendo esta conexión. No obstante, las respuestas concretas sobre la naturaleza de esta relación variaron, lo que sugiere una comprensión parcial de la interconexión entre estas 2 condiciones. Esto sugiere que un 22% de los entrevistados no conoce esta relación y un 35.7% no está familiarizado con el término QC. Dichos resultados son reveladores, ya que de acuerdo con Olivo-Payne et al. (2019), el QC pediátrico suele ser subdiagnosticado, y una vez realizado el diag-

nóstico, el cumplimiento de las recomendaciones terapéuticas suele ser pobre, lo que enfatiza la importancia de una pronta pesquisa y una correcta información sobre sus consecuencias visuales.

Para finalizar, tal como expresa Anitha et al. (2021), el QC pediátrico tiene características únicas, entre ellas, una progresión más rápida y una discapacidad visual grave al momento del diagnóstico –que suele ser tardío–, situación que deteriora de gran manera la calidad de vida. De esta manera, los resultados del presente estudio avalan el vacío de conocimiento de los pediatras del CEMIC en relación con los pilares del desarrollo y manejo del QC, lo que indica la necesidad de una formación de pediatras sobre el correcto abordaje de la conjuntivitis alérgica, su relación en la patogénesis del QC, y los síntomas iniciales del QC.

Conclusión

Con respecto a la hipótesis “Existen vacíos de conocimiento acerca del queratocono, la conjuntivitis alérgica y la asociación entre estas dos patologías oftalmológicas por parte de los médicos pediatras de CEMIC” se consideró verdadera. Al evaluar el tipo de conocimiento sobre la conjuntivitis alérgica, solo la mitad de los encuestados refirió al rascado ocular como principal síntoma, y la mayoría indicó a la AV como el principal síntoma de QC. A su vez, la familiaridad de conocimiento referido al diagnóstico, tratamiento y las implicaciones de la enfermedad fue limitado. Este fenómeno justifica por qué, dentro de aquellos pediatras que refirieron conocer el término QC y su relación con la alergia ocular, solo una minoría eligió el tratamiento antialérgico como conducta inicial. La mayoría de los encuestados prefirió remitir a los pacientes a un oftalmólogo al detectar una reducción de la AV. En cuanto a las fuentes de información, la mayoría de los pediatras se informaron a través de papers y artículos científicos.

Como conclusión, a pesar de la existencia de cierto nivel de conocimiento sobre el QC por parte de los pediatras de CEMIC, la mayoría carece de una comprensión sobre la conjuntivitis alérgica y su relación con el QC, como así también carecen de herramientas para instaurar efectivamente el abordaje inicial de la alergia ocular.

Estos hallazgos indican que es de suma importancia implementar programas de capacitación hacia pediatras, que provean herramientas de preven-

ción primaria y pronta derivación al oftalmólogo en casos de conjuntivitis alérgica, especialmente cuando el prurito ocular es importante, incluso antes de que se presente una disminución de la AV. Sin duda, el presente estudio abre interrogantes relacionados con la capacitación oftalmológica de pediatras por dentro y fuera de la institución sobre patologías plausibles de ser detectadas a tiempo, y evitar así futuros pacientes con baja AV que supongan limitaciones laborales y elevados costos en tratamientos quirúrgicos.

Los autores no tienen intereses comerciales en ningún material de los presentados en este artículo.

REFERENCIAS BIBLIOGRÁFICAS

- Anitha, V., Vanathi, M., Raghavan, A., Rajaraman, R., Ravindran, M., & Tandon, R. (2021). Pediatric keratoconus-Current perspectives and clinical challenges. *Indian Journal of Ophthalmology*, 69(2), 214-225.
- Aldayel, A. A., Alwael, H. M., Alshathri, R. M., Alnasser, H. A., & Alfawzan, L. A. (2022). A comparison between cross-linking protocols in patients with progressive keratoconus: A review. *Cureus*, 14(11), e31029. doi:10.7759/cureus.31029.
- Balasubramanian, S. A., Pye, D. C., & Willcox, M. D. P. (2013). Effects of eye rubbing on the levels of protease, protease activity and cytokines in tears: relevance in keratoconus: Eyerrubbing in keratoconus. *Clinical & Experimental Optometry: Journal of the Australian Optometrical Association*, 96(2), 214-218. doi:10.1111/cxo.12038.
- Ben-Eli, H., Erdinest, N., & Solomon, A. (2019). Pathogenesis and complications of chronic eye rubbing in ocular allergy. *Current Opinion in Allergy and Clinical Immunology*, 19(5), 526-534. doi:10.1097/ACI.0000000000000571.
- Bielory, B., & Bielory, L. (2010). Atopic dermatitis and keratoconjunctivitis. *Immunology and Allergy Clinics of North America*, 30(3), 323-336. doi:10.1016/j.jiac.2010.06.004.
- Bureau, J., Fabre, E. J., Hecquet, C., Pouliquen, Y., & Lorrans, G. (1993). Modification of prostaglandin E2 and collagen synthesis in keratoconus fibroblasts, associated with an increase of interleukin 1 alpha receptor number. *Comptes Rendus de l'Academie Des Sciences. Serie III, Sciences de La Vie*, 316(4), 425-430.
- Clínica, O., & Informados, C. (s/f). Roberto G. Albertazzi. Recuperado el 15 de septiembre de 2023, de Org.ar website: <https://oftalmologos.org.ar/images/2021/Libros/201606-queratocono-muestra.pdf>.
- Fauquert, J.-L. (2019). Diagnosing and managing allergic conjunctivitis in childhood: The allergist's perspective. *Pediatric Allergy and Immunology: Official Publication of the European Society of Pediatric Allergy and Immunology*, 30(4), 405-414. doi:10.1111/pai.13035.
- Justiz Vaillant, A. A., Modi, P., & Jan, A. (2023). *Atopy*. StatPearls Publishing.
- La Rosa, M., Lionetti, E., Reibaldi, M., Russo, A., Longo, A., Leonardi, S., ... Reibaldi, A. (2013). Allergic conjunctivitis: a comprehensive review of the literature. *Italian Journal of Pediatrics*, 39(1), 18. doi:10.1186/1824-7288-39-18.
- Mukhtar, S., & Ambati, B. K. (2018). Pediatric keratoconus: a review of the literature. *International ophthalmology*, 38, 2257-2266.
- Naderan, M., & Farjadnia, M. (2015). Corneal cross-linking treatment of keratoconus. *Oman Journal of Ophthalmology*, 8(2), 86. doi:10.4103/0974-620x.159105.
- Olivo-Payne, A., Abdala-Figuerola, A., Hernández-Bo-gantes, E., Pedro-Aguilar, L., Chan, E., & Godefrooij, D. (2019). Optimal management of pediatric keratoconus: challenges and solutions. *Clinical ophthalmology*, 1183-1191.
- Peyman, A., Namgar, M., Feizi, A., Hakemi, M. G., Nasab, F. H., & Pourazizi, M. (2021). Interleukin-6 and tumor necrosis factor- α levels in tear film of Keratoconus patients. *Journal of Research in Medical Sciences: The Official Journal of Isfahan University of Medical Sciences*, 26, 75. doi:10.4103/jrms.jrms_35_21.
- Pomilio, A. B., Ciprian Ollivier, J. O., & Vitale, A. A. (2016). Función e importancia clínica de la enzima lisil-oxidasa. *Acta Bioquímica Clínica Latinoamericana*, 50(4), 753-772. Recuperado de http://www.scielo.org.ar/scielo.php?script=sci_arttext&pid=S0325-29572016000400024.
- Ronconi, C. S., Issaho, D. C., Ejzenbaum, F., Hopker, L. M., Solé, D., Chong-Neto, H. J., Rossetto, J. D. (2022). *Brazilian guidelines for the monitoring and treatment of pediatric allergic conjunctivitis*. *Arquivos Brasileiros de Oftalmologia*, 85(4). doi:10.5935/0004-2749.20220053.
- Saad, S., Saad, R., Jouve, L., Kallel, S., Trinh, L., Goemaere, I., ... Bouheraoua, N. (2020). Corneal crosslinking in keratoconus management. *Journal Français d'ophtalmologie*, 43(10), 1078-1095. doi:10.1016/j.jfo.2020.07.002.
- Santos, R. T., Moscovici, B. K., Hirai, F. E., Benício, C. M. F., Nakano, E. M., & Nosé, W. (2021). Association between keratoconus, ocular allergy, and sleeping behavior. *Arquivos Brasileiros de Oftalmologia*, 84(1), 17-21. doi:10.5935/0004-2749.20210003.
- Sawaguchi, S., Twining, S. S., Yue, B. Y., Chang, S. H., Zhou, X., Loushin, G., ... Feder, R. S. (1994). Alpha 2-macroglobulin levels in normal human and keratoconus corneas. *Investigative Ophthalmology & Visual Science*, 35(12), 4008-4014.
- Sawaguchi, S., Twining, S. S., Yue, B. Y. J. T., Wilson, P., Sugar, J., & Chan, S.-K. (1990). Alpha-1proteinase inhibitor levels in keratoconus. *Experimental Eye Research*, 50(5), 549-554. doi:10.1016/0014-4835(90)90044-u.
- Skrie, V. (s/f). *Abordaje interdisciplinario de las enfermedades alérgicas ¿Cuándo la Conjuntivitis es alérgica?* Org.ar. Recuperado el 15 de septiembre de 2023, de <https://www.sap.org.ar/docs/congresos/2013/alergia/presentaciones/skrie.pdf>.
- Sorkin, N., & Varssano, D. (2014). Corneal collagen crosslinking: a systematic review. *Ophthalmologica. Journal International d'ophtalmologie. International Journal of Ophthalmology. Zeitschrift Für Augenheilkunde*, 232(1), 10-27. doi:10.1159/000357979.
- Sy, H., & Bielory, L. (2013). Atopic keratoconjunctivitis. *Allergy and Asthma Proceedings: The Official Journal of Regional and State Allergy Societies*, 34(1), 33-41. doi:10.2500/aap.2013.34.3612.