

Batman sobrevolando el vítreo

Autores:

Dra. Julieta R. Fourcade, Dra. Eugenia Páez Soria, Dra. Sofía Ghigliotti, Dra. Adriana Nieva, Dra. Érica Siangas, Dr. Lucas Magrané, Dra. Marcela Arrufat, Dra. Felicitas Lacoste, Prof. Dr. Marcelo Zas

Consultorio Oftalmológico Prof. Dr. Marcelo Zas

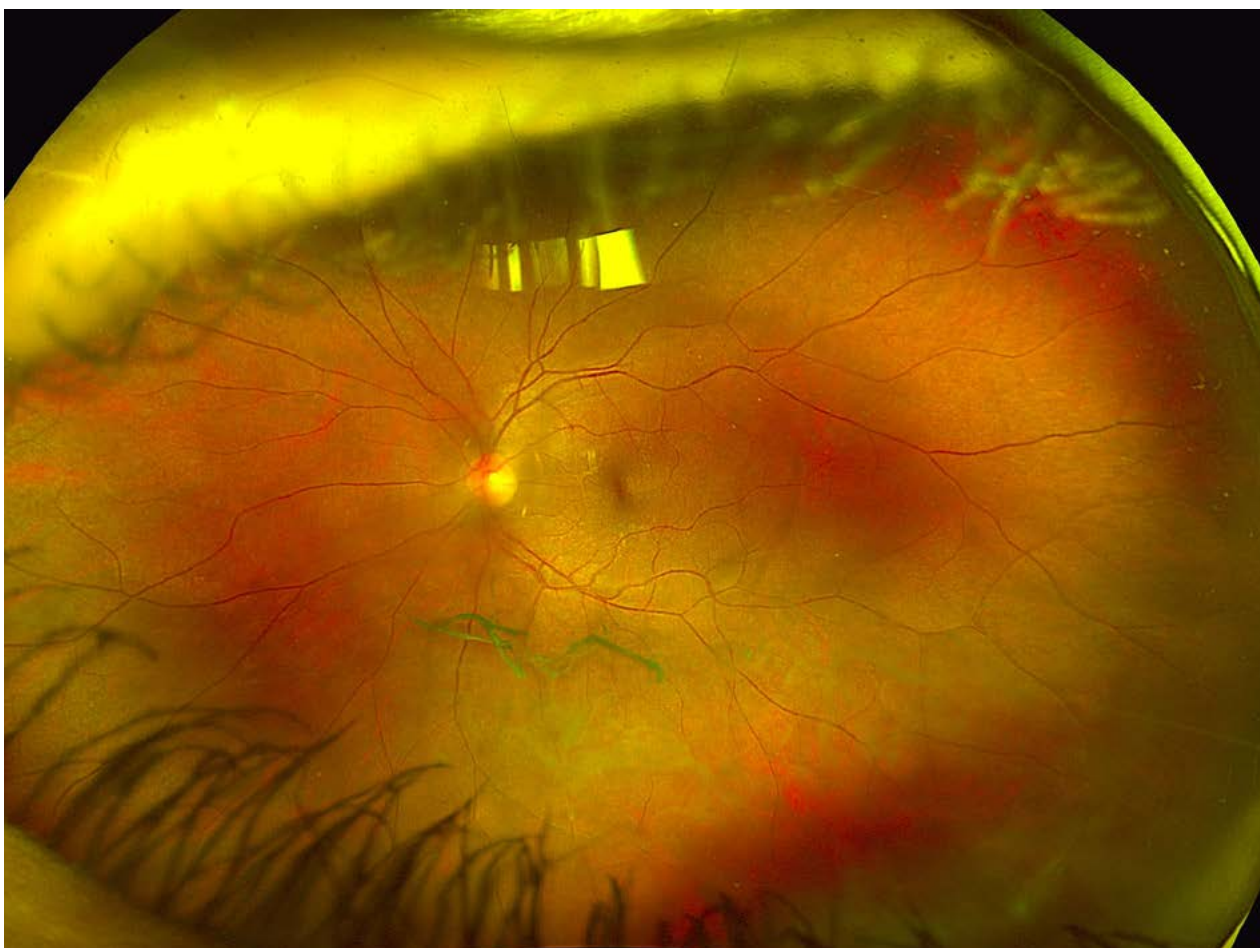
Contacto: julietafourcade@hotmail.com

Recepción: 7/3/2024

Aprobación: 12/3/2024

Disponible en www.sao.org.ar

Arch. Argent. Oftalmol. 2024; 26: 54



El desprendimiento posterior del vítreo o DPV se define como la separación del córtex del vítreo de la retina en cualquier lugar por detrás de la base del vítreo. Constituye un fenómeno degenerativo y fisiológico del humor vítreo. El DPV puede anticiparse en los ojos miopes, en el trauma ocular, en pacientes operados de catarata con implante de LIO o en aquellos que presentan hemorragias o inflamaciones en la cavidad vítreo. Presentamos en este caso una paciente de 44 años de edad con AV de 20/20 en AO, que presentaba un DPV sintomático de una forma característica que hemos titulado "Batman sobrevolando el vítreo". La conducta fue conservadora. La iconografía de campo amplio del ojo izquierdo muestra el hallazgo por debajo de la arcada temporal inferior.