

# Retina estirada: "huellas de una miopía magna"

## **Autores:**

Dr. Hernán Conde, Dra. Saskia Meyer y Dr. Germán Gutiérrez

Servicio de Oftalmología - Hospital Militar Central

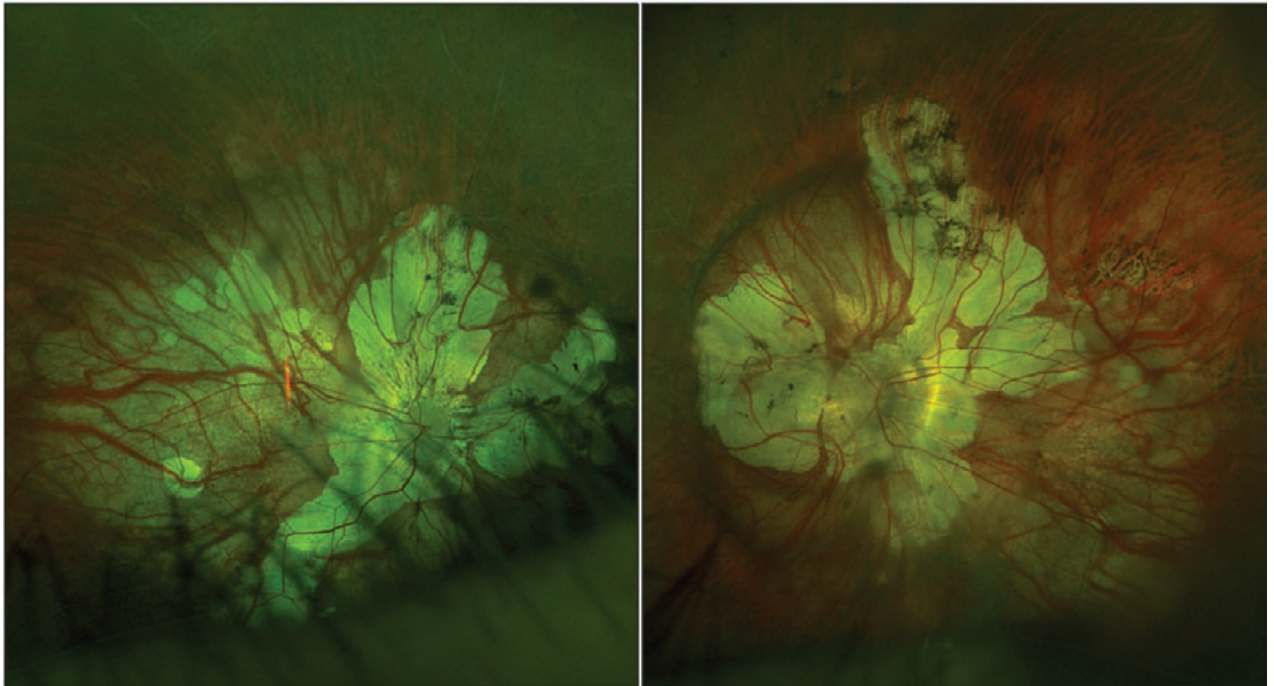
Contacto: [hernandanielconde@gmail.com](mailto:hernandanielconde@gmail.com)

Recepción: 6/6/2025

Aprobación: 9/6/2025

Disponible en [www.sao.org.ar](http://www.sao.org.ar)

Arch. Argent. Oftalmol. 2025; 29: 37



*Paciente de 58 años de edad que presenta estafiloma posterior de tipo macular ancho en ambos ojos donde podemos apreciar el inicio de los mismos. Atrofia coriorretiniana difusa, que permite ver los vasos coroideos y áreas de atrofia coriorretiniana parcheadas, con zonas hiperpigmentadas en la periferia del estafiloma, que en la región peripapilar confluyen con conos miopicos. A su vez, podemos apreciar estrías de laca en el polo posterior del ojo izquierdo.*