

# The black hole

---

**Autores:**

Dra. Mercedes Graziano y Dr. Agustín Pardal

---

Instituto OFTALMOS - Sanatorio Otamendi Miroli

---

Contacto: [mechi.graziano@hotmail.com](mailto:mechi.graziano@hotmail.com)

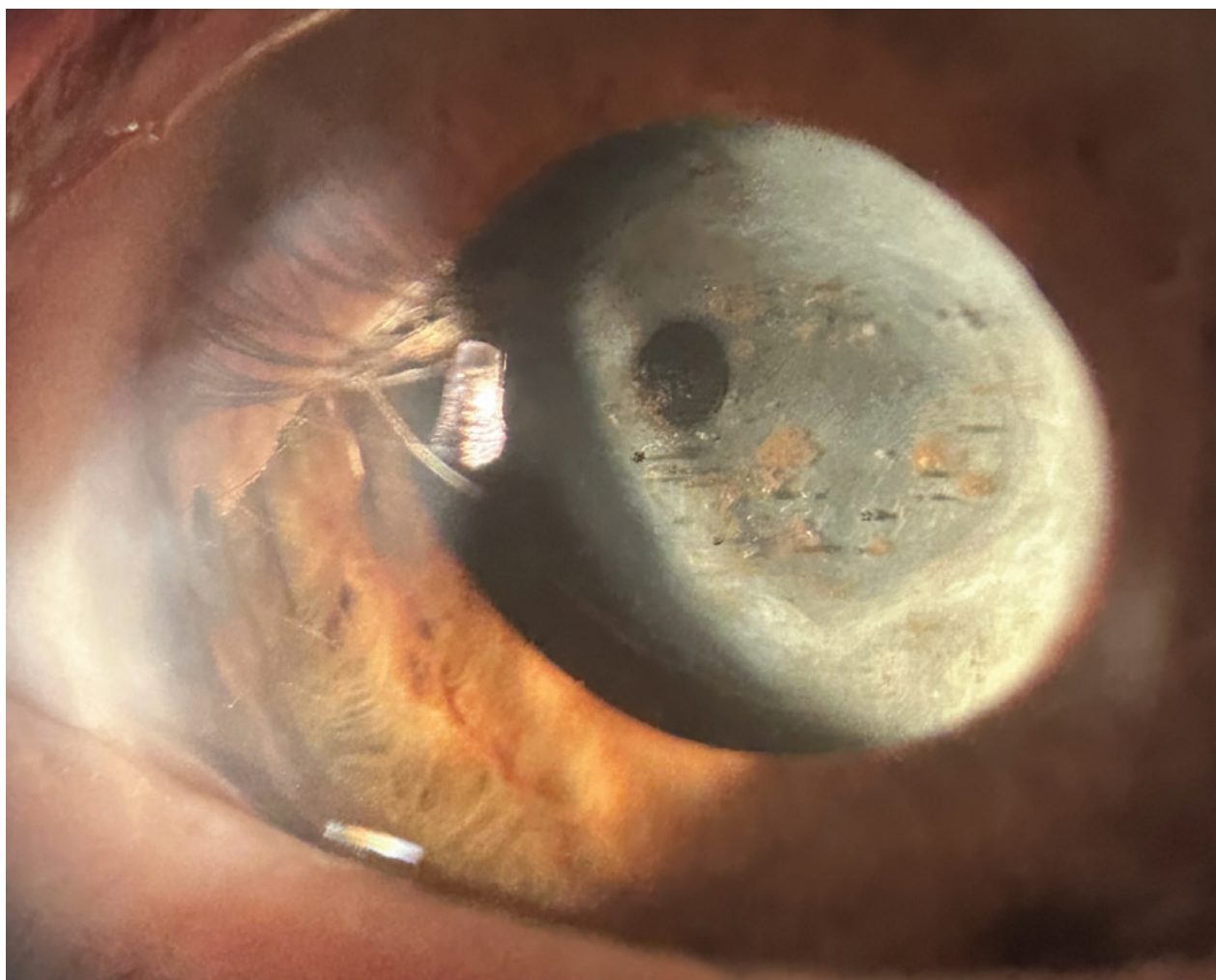
Recepción: 13/5/2025

Aprobación: 20/5/2025

Disponible en [www.sao.org.ar](http://www.sao.org.ar)

Arch. Argent. Oftalmol. 2025; 29: 38

---



*Paciente masculino de 73 años de edad con antecedente de retinopatía diabética proliferativa con marcado prontuario quirúrgico presenta en la imagen importante fibrosis capsular anterior con pigmento precapsular simulando un paisaje astronómico.*