

El fantasma del cristalino: catarata reducta pediátrica

Autora:

Dra. Delfina Guiñazú Lago

Institución: OFTALMOS - Sanatorio Otamendi-Mioli

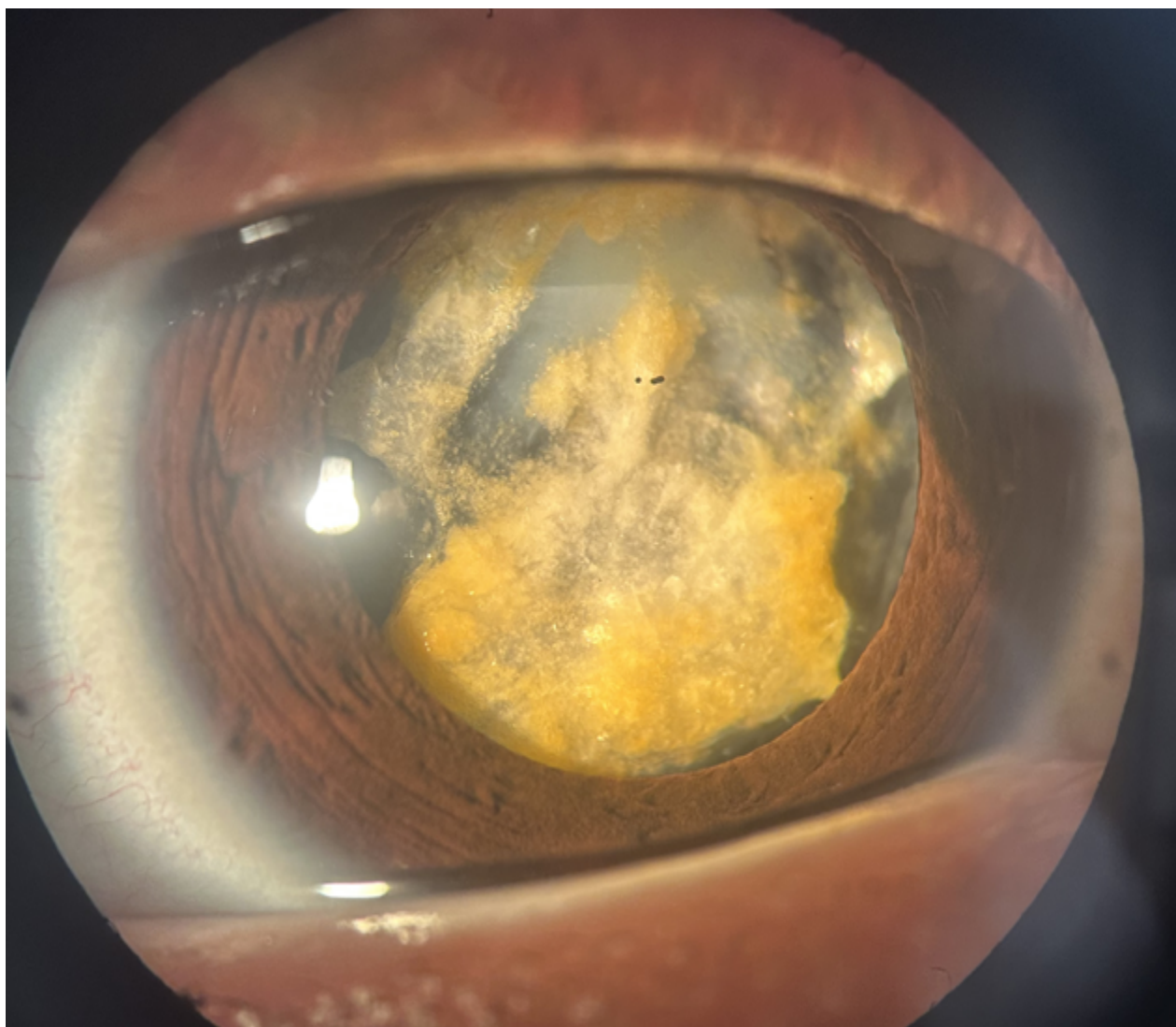
Contacto: dguinazulagos@gmail.com

Recepción: 13/3/2026

Aprobación: 14/3/2026

Disponible en www.sao.org.ar

Arch. Argent. Oftalmol. 2026; 32: 48



Paciente pediátrico que consulta por disminución visual. En la biomicroscopía se evidencia catarata reducta, con reabsorción parcial del material lenticular y restos nucleares densos dentro del saco capsular.