

El cristalino errante

Autora:

Dra. Delfina Guiñazú Lago

Institución: OFTALMOS - Sanatorio Otamendi-Miroli

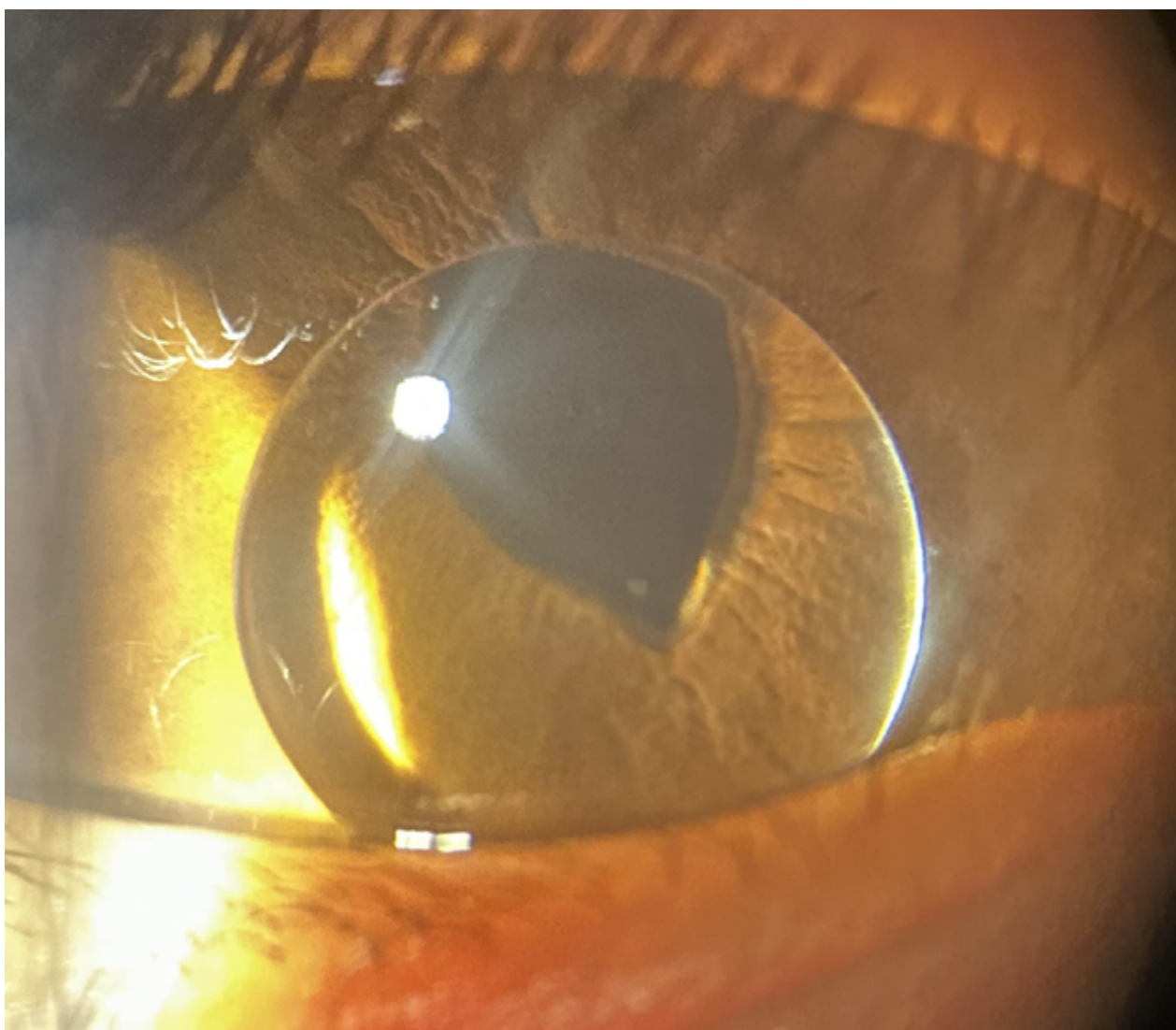
Contacto: dguinazulagos@gmail.com

Recepción: 13/3/2026

Aprobación: 14/3/2026

Disponible en www.sao.org.ar

Arch. Argent. Oftalmol. 2026; 32: 49



Niña de 3 años con antecedente de consanguinidad parental, llevada a consulta porque la madre notó que "algo se soltó" mientras la bañaba. En la biomicroscopía se observa luxación del cristalino hacia la cámara anterior, compatible con ectopia lentis. La pupila presenta discoria secundaria a tracción zonular asimétrica.