

Glaucomflecken

Autora:

Dra. Agostina Eliana Regnasco

Institución: Clínica de Ojos Escobar

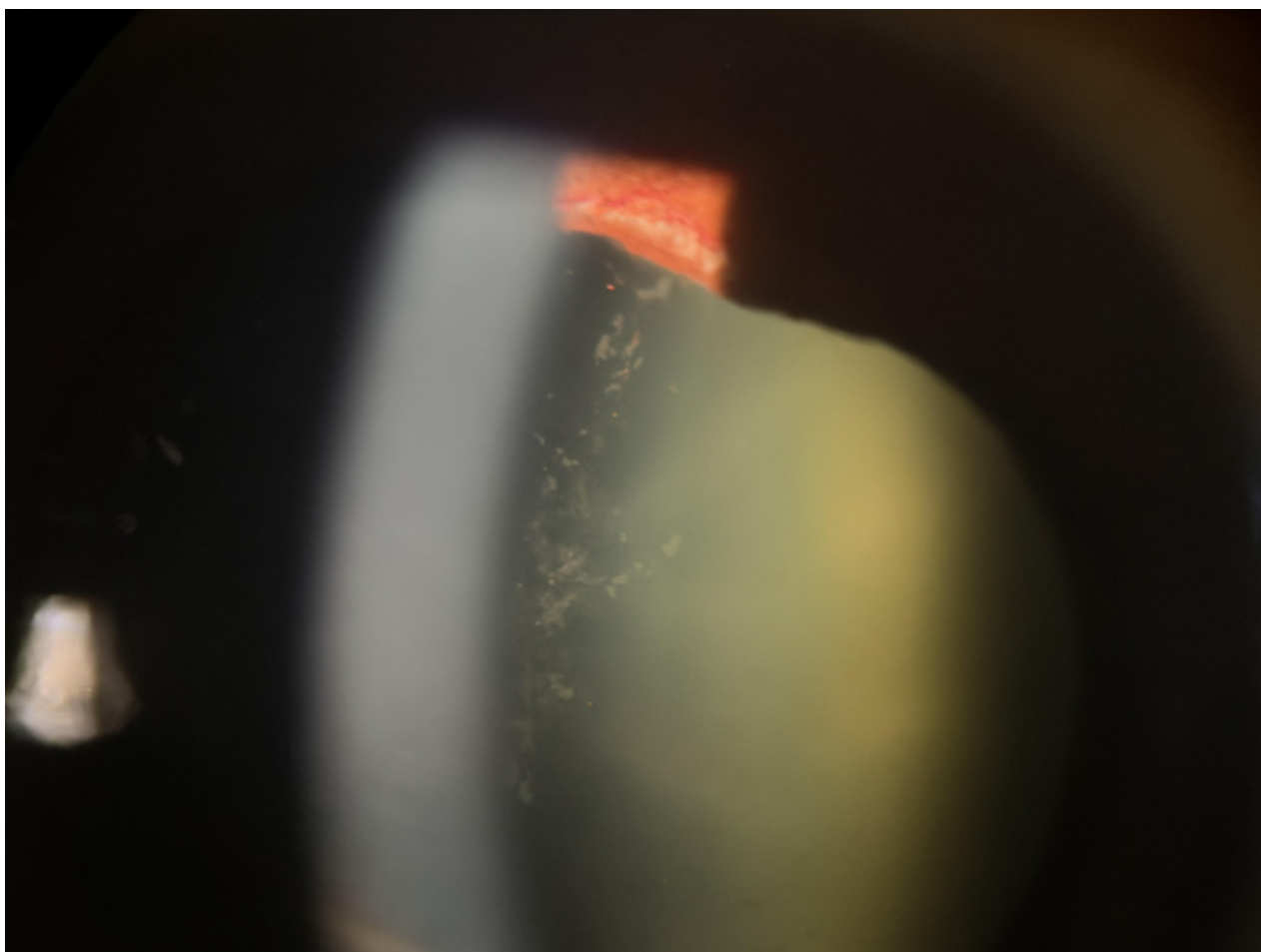
Contacto: aregnasco@hotmail.com

Recepción: 9/5/2026

Aprobación: 14/5/2026

Disponible en www.sao.org.ar

Arch. Argent. Oftalmol. 2026; 33: 34



Descripción: Se observa una imagen de biomicroscopía que muestra el signo de glaucomflecken en un paciente que ha sufrido un cierre angular agudo. Este signo representa la necrosis de las células epiteliales del cristalino, que se observa como opacidades blanco-grisáceas debajo de la cápsula anterior. Suele acompañarse de atrofia iridiana, y en este caso, también de rubeosis del iris.