

Vasculitis oclusiva

Autor:

Dr. José López Roca - Hospital Lagleyze

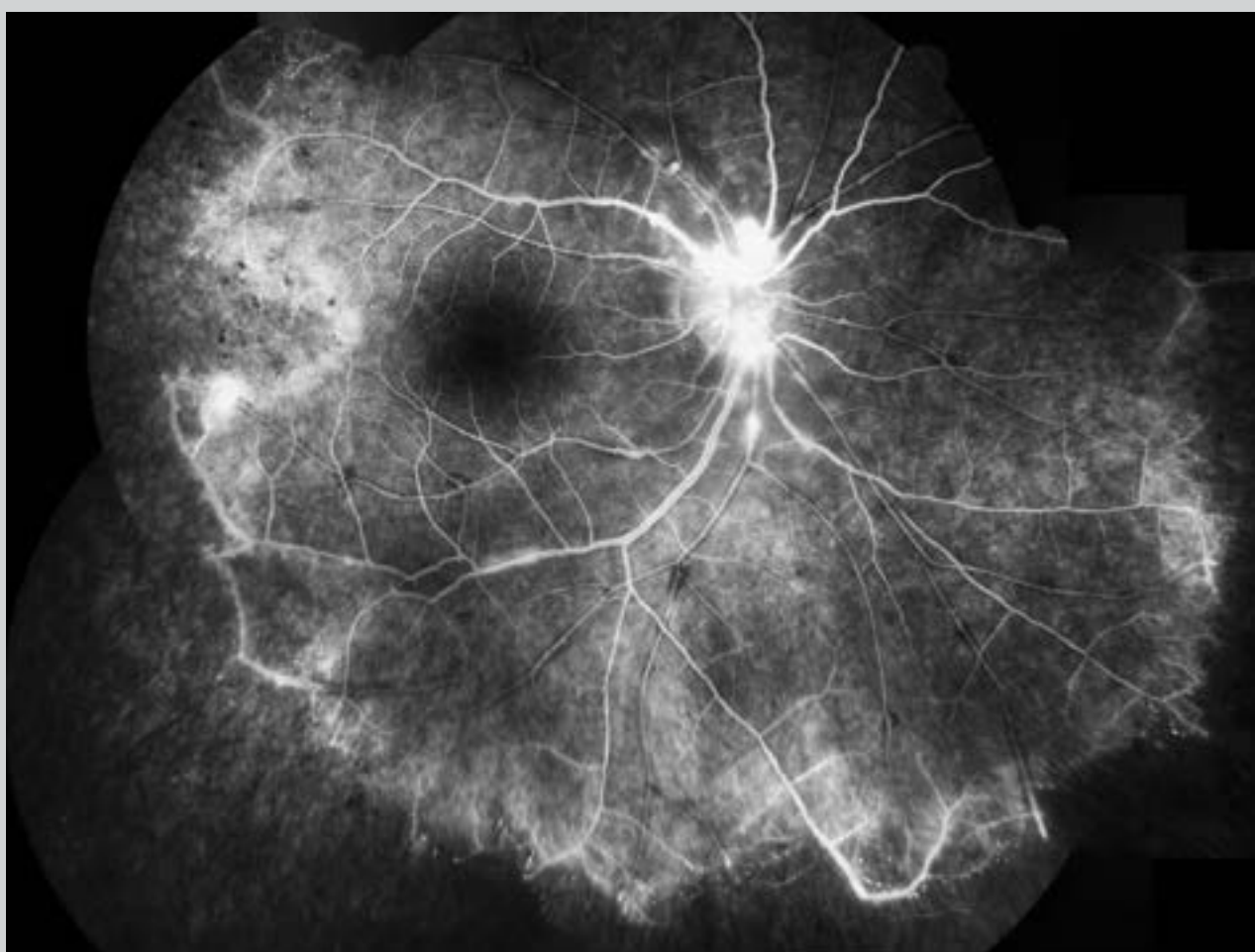
Contacto: jose@gmail.com

Recepción: 19/4/2019

Aprobación: 23/4/2019

Disponibile en www.sao.org.ar

Arch. Argent. Oftalmol. 2019; 13: 71



*Vasculitis oclusiva en paciente con enfermedad de Eales.
Tiempo arteriovenoso de la angiografía con fluoresceína
de la retina.*