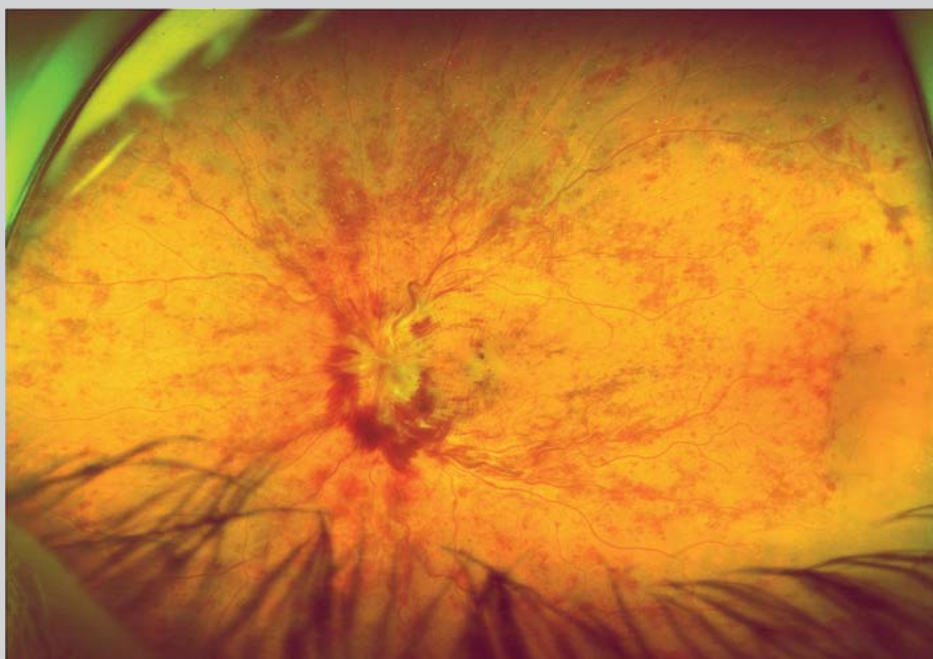


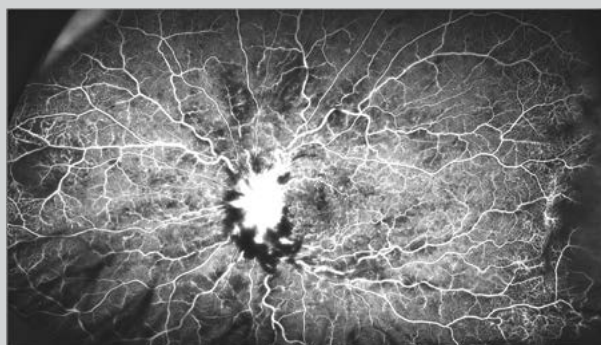Oclusión de la vena central de la retina en ojo izquierdo

Autores:

Prof. Dr. Marcelo Zas, Dr. Ignacio Olmedo, Dra. Eugenia Paez Soria, Dra. Natalia Minguez y Dra. Paola Rinaudo



Fotografía panorámica



Angiografía panorámica