

Distriquiiasis intraocular

Autor:

Dra. Carolina Esteche Roman
Concurrente de 3er año - Hospital Lagleyze

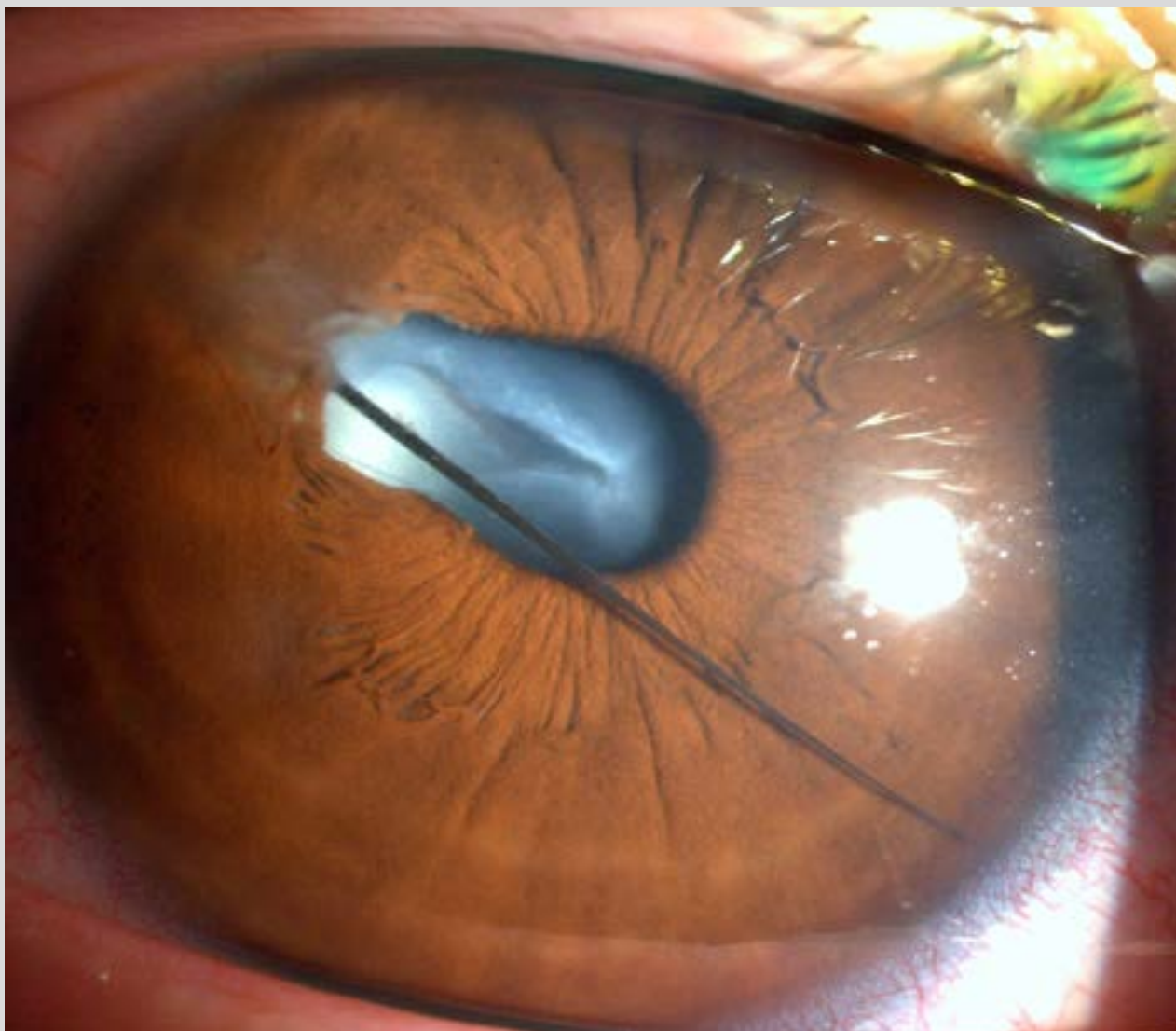
Contacto: carolinaesteche@gmail.com

Recepción: 23/6/2020

Aprobación: 23/6/2020

Disponible en www.sao.org.ar

Arch. Argent. Oftalmol. 2020; 15: 47



Hallazgo de pestaña en cámara anterior tiempo después de un trauma penetrante.