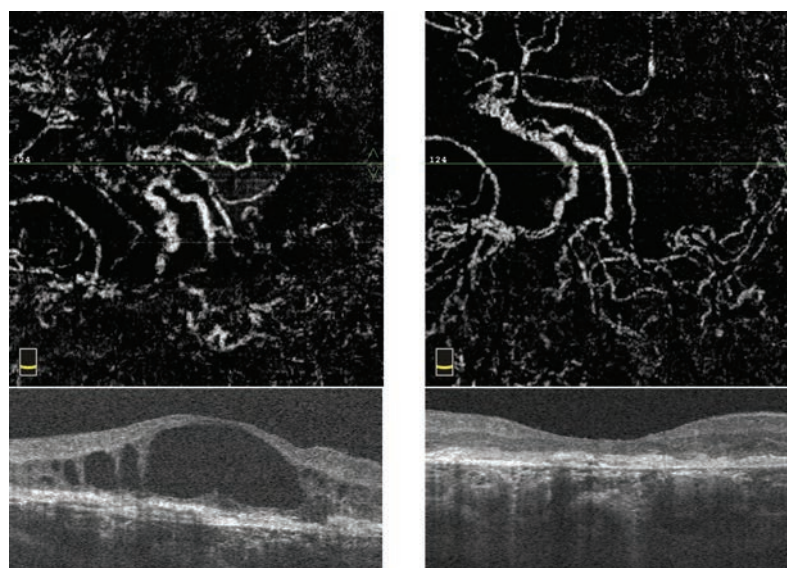


Archivos Argentinos de Oftalmología

N ° 9 - Octubre, 2017



Nuevas modalidades de tratamiento para la degeneración macular de tipo húmeda relacionada a la edad

- Autoinjerto de membrana limitante interna en el cierre del agujero macular recidivado
- Melanoma de coroides
- Cirugía en 3D. El futuro llegó
- Hemorragia retrobulbar bilateral en Síndrome de Rubinstein Taybi
- Queratopatía cristalina: a propósito de un caso
- Fimosis capsular anterior pseudofáquica en pseudoexfoliación capsular
- Queratoprótesis de Boston tipo I en insuficiencia limbar bilateral post quemadura química
- Tratamiento con antagonistas de mineralocorticoides en la Corioretinopatía Central Serosa (CSC)
- Educación Médica
- Por qué la unidad

